

## UROLITÍASE POR ESTRUVITA EM CADELA – RELATO DE CASO

Clara Vitória Pícule Lole Simões<sup>1</sup>, Laurita Casoti de Souza<sup>1</sup>, Vítor Prates dos Santos<sup>1</sup>  
Maria Clara Viana Barroso Tramontana<sup>2</sup>; Thiago de Oliveira Almeida<sup>2</sup>; Karla Barbosa  
Rogrigues<sup>2</sup>; Vinicius Herold Dornelas e Silva<sup>2</sup>

<sup>1</sup>Acadêmicos do curso de Medicina Veterinária

<sup>2</sup>Docente Centro Universitário Multivix – Vitória

### RESUMO

O sistema urinário é projetado para eliminar resíduos metabólicos na forma de urina. Mudanças constantes na composição da urina podem levar à supersaturação de uma ou mais substâncias que estão presentes nesse líquido, resultando na sua ocorrência e subsequente formação de cálculos urinários, também conhecidos como urólitos. Neste relato de caso, descreveremos o atendimento de uma cadela da raça lhasa apso, de seis anos na clínica Centro Veterinário Capixaba (CEVECAP). O animal apresentou apatia, diminuição do apetite e presença de hematúria por pelo menos quatro dias. Por meio de exames clínicos, análises laboratoriais e ultrassonografias, foi confirmado o diagnóstico de cálculos urinários. O tratamento consistiu na realização de uma cistostomia, e os cálculos foram enviados para análise, que revelaram a presença de minerais como fosfato, magnésio e amônio mais conhecido como cálculo de estruvita. Esses componentes são associados com infecções do trato urinário, urina alcalina e dieta específica. O animal retornou após quinze dias para a remoção dos pontos cirúrgicos.

**Palavras-Chave:** cálculo; cistostomia; cães;

### ABSTRACT

The urinary system is designed to eliminate metabolic waste in the form of urine. Constant changes in the composition of urine can lead to the supersaturation of one or more substances that are present in this liquid, resulting in the occurrence and subsequent formation of urinary stones, also known as uroliths. In this case report, we will describe the care of a six-year-old Lhasa Apso dog at the Centro Veterinário Capixaba (CEVECAP) clinic. The animal presented apathy, decreased appetite and presence of hematuria for at least four days. Through clinical examinations, laboratory

analyses and ultrasounds, the diagnosis of urinary stones was confirmed. The treatment consisted of performing a cystostomy, and the stones were sent for analysis, which revealed the presence of minerals such as phosphate, magnesium and ammonium, better known as struvite stones. These components are associated with urinary tract infections, alkaline urine and specific diet. The animal returned fifteen days later to have the surgical stitches removed.

**Keywords:** calculation; cystostomy; dogs;

## 1. INTRODUÇÃO

As enfermidades mais comuns que afetam o sistema urinário em animais de estudo incluem a insuficiência renal crônica, insuficiência renal aguda, infecções no trato urinário inferior e urolitíase, sendo esta última uma das principais causas de obstruções em cães e gatos (CARVALHO, 2008).

A urolitíase refere-se à formação de cálculos ao longo do sistema urinário, ocorrendo quando a urina fica sobrecarregada com minerais, resultando na incidência e subsequente cristalização desses sais (ARIZA et al., 2016). Os urólitos são frequentemente encontrados na bexiga, também conhecida como cistolitíase, representando entre 50% e 75% dos casos (ARIZA et al., 2016). Vários fatores influenciam a formação desses cálculos, incluindo raça, sexo, idade, predisposição genética, ambiente, dieta, medicamentos, pH urinário, condições metabólicas, anomalias congênitas e infecções do trato urinário (KOEHLER et al., 2008).

A urolitíase é uma patologia frequente na rotina do médico veterinário, classificando-se nas doenças que afetam o sistema urinário de cães como a terceira doença mais comum (LULICH et al., 2004). As recidivas são comuns, tornando essencial a implementação de medidas de manejo e prevenção a longo prazo (LULICH et al., 2004).

Hematúria, polaciúria, disúria e estrangúria são os principais sinais clínicos associados à urolitíase (ARIZA et al., 2016). A presença de cálculos urinários pode levar à interferência do fluxo urinário, resultando em complicações graves para o paciente, como azotemia, uremia pós-renal, danos ao tecido renal e, em casos extremos, o óbito (GRAUER, 2003). Essa condição representa um desafio significativo na prática clínica de animais de estimação (GRAUER, 2003).

O objetivo deste trabalho é fornecer uma revisão da literatura sobre urolitíase

em cães e relatar um caso em que foi necessário tratamento cirúrgico de cistostomia para retirada de cálculo em bexiga em uma cadela jovem atendida na clínica Centro Veterinário Capixaba.

## **2. REFERENCIAL TEÓRICO**

### **2.1 ANATOMIA E FISIOLOGIA DO SISTEMA URINÁRIO DOS PEQUENOS ANIMAIS**

O sistema urinário é um agregado de órgãos composto pelos rins, ureteres, vesícula urinária e uretra responsáveis pela excreção de toxinas do organismo, através da produção, armazenamento e eliminação da urina. (KÖNIG; LIEBICH, 2023).

Os rins são revestidos por uma cápsula de tecido conjuntivo fibroso e são constituídos por duas regiões distintas: o córtex e a medula. O córtex renal corresponde à região externa e possui uma coloração mais clara na periferia, apresentando um aspecto granuloso. Por sua vez, a medula renal é mais escura na região externa e mais clara em seu interior (KÖNIG; LIEBICH, 2023).

A função renal é desempenhada por meio de diferentes tipos de células organizadas em unidades funcionais chamadas néfrons (ROWE, 2020). Cada néfron é composto por várias partes, incluindo o túbulo proximal, a alça de Henle (ramos descendentes e ascendentes), o corpúsculo renal, o túbulo distal e os ductos coletores (ROWE, 2020). O corpúsculo renal compreende o glomérulo e é envolto pela cápsula de Bowman. A barreira de filtração, situada entre o glomérulo e a cápsula de Bowman, é constituída por um endotélio capilar fenestrado, uma membrana basal glomerular e um epitélio glomerular composto por podócitos (KÖNIG; LIEBICH, 2023).

O ureter é um conduto composto por músculo liso que transporta a urina da pelve renal para a vesícula urinária (COLVILLE; BASSERT, 2010). À medida que se aproxima da vesícula urinária, o ureter se conecta em um ângulo oblíquo (conhecido como junção ureterovesicular), criando uma válvula funcional que impede o refluxo da urina durante o enchimento da vesícula (REECE, 2012). A parede dos ureteres possui três camadas distintas: uma camada externa composta de tecido fibroso, uma camada média constituída por músculo liso, e uma camada interna revestida por um epitélio transicional (COLVILLE; BASSERT, 2010).

A irrigação sanguínea da pelve renal e do ureter proximal é fornecida pela

artéria renal, enquanto as porções restantes recebem suprimento de vasos derivados da artéria renal, hipertensão vesical cranial e artéria prostática ou vaginal, dependendo do sexo do animal (ROWE, 2020). A drenagem linfática ocorre em direção aos linfonodos ilíacos médios e lombares. Os ureteres recebem inervação simpática e parassimpática dos plexos celíaco e pélvico (REECE, 2012).

No que se refere à fisiologia do sistema urinário, os rins desempenham um papel essencial na regulação da composição dos fluidos corporais e na manutenção da homeostase (REECE, 2012). Eles recebem aproximadamente 25% do volume sanguíneo total e realizam a filtração seletiva, permitindo que substâncias essenciais sejam reabsorvidas enquanto excretam água e resíduos metabólicos, como ureia, ácido úrico e creatinina. Além disso, eles reabsorvem substâncias filtradas necessárias para o organismo, como água, glicose, eletrólitos e proteínas de baixo peso molecular (KLEIN, 2023).

Os rins também desempenham um papel crucial na regulação do equilíbrio ácido-base, da concentração plasmática de eletrólitos, minerais e resíduos metabólicos, do volume celular, do hematócrito, da pressão arterial sistêmica e do volume extracelular (KLEIN, 2023). Essa regulação é realizada por meio de processos de reabsorção e secreção. Ademais, os rins têm a capacidade de secretar hormônios, como a renina, que regula a pressão sanguínea, e a eritropoietina, que estimula a produção de células vermelhas do sangue (KLEIN, 2023).

A bexiga urinária é um órgão oco composto por músculo liso, e seu tamanho varia de acordo com a quantidade de urina que armazena em um determinado período (KÖNIG; LIEBICH, 2023). Quando a vesícula urinária está relaxada e vazia, sua parede é espessa e possui uma forma semelhante a uma pêra, localizando-se na região inferior da pelve (COLVILLE; BASSERT, 2010). À medida que a urina se acumula na vesícula, a parede se torna mais fina, e a maior parte do órgão é deslocada para a região cranial em direção à cavidade abdominal, ou seja, para o interior do abdômen (FAILS, 2019). A uretra é a porção final do colo da vesícula urinária e apresenta um esfíncter externo composto por músculos esqueléticos, que evita a saída da urina e a conduz para fora do organismo (KÖNIG; LIEBICH, 2023).

## 2.2 FORMAÇÃO E DESENVOLVIMENTO DO URÓLITO

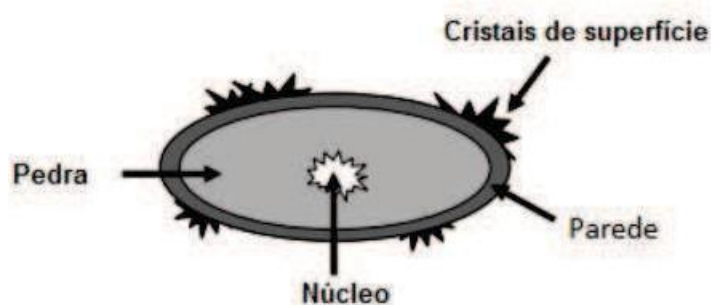
Os urólitos, ou cálculos urinários, são agregados sólidos que se formam nas vias urinárias: rins, ureteres e/ou uretra (MILLIGAN; BERENT, 2019). E sua

composição depende dos minerais e substâncias presentes na urina (OSBORNE et al., 1995).

A grande maioria dos urólitos observados em animais domésticos é classificada como urólitos simples, caracterizados por conter mais de 70% de um tipo de mineral, embora possam conter quantidades mínimas de outros minerais (ULRICH et al., 2008). Além disso, é de importância ressaltar que é possível encontrar cálculos com composições minerais variados dentro do mesmo indivíduo que podem ser classificados como compostos, quando há composições diferentes e camadas sobrepostas, e como mistos, quando se identifica uma única camada com mais de um componente, sem que nenhum esteja ultrapassando 70% da constituição do urólito (ULRICH et al., 2008).

Estruturalmente, os urólitos são constituídos de camadas denominadas: núcleo, pedra, parede e cristais de superfície (Figura 1) (ULRICH et al., 2008). O núcleo constitui a área de início do crescimento, não necessariamente sendo o centro geométrico do urólito, a presença de corpos estranhos no trato urinário pode constituir o núcleo. A pedra se trata de onde ocorre a deposição de cristais, sendo ela o corpo do urólito. A parede, se trata da camada externa concêntrica que se deposita em torno da pedra. Os cristais de superfície condizem com a camada externa incompleta (Koehler et al., 2009).

Figura 1 – Esquema de urólito com núcleo, pedra, parede e cristais de superfície



Fonte: ULRICH et al., (2008).

O grau de supersaturação urinária por cristaloides, a permanência desse núcleo no sistema urinário, suas características físicas e a duração desses processos são fatores cruciais que influenciam o desenvolvimento contínuo do núcleo cristalino (OSBORNE et al., 1995).

Para o surgimento dos urólitos é fundamental a supersaturação da urina com minerais litogênicos. Essa supersaturação é influenciada por três fatores: o aumento

da excreção urinária de minerais, a redução dos inibidores de cristalização na urina e o pH urinário (ULRICH et al., 2008).

Os urólitos têm a capacidade de se desenvolver de duas maneiras notavelmente distintas: por meio de um processo homogêneo ou heterogêneo (MILLIGAN; BERENT, 2019). Na formação homogênea, a urina exibe uma elevada concentração de minerais, como cálcio, oxalato ou estruvita, o que propicia a formação direta dos cristais (ULRICH et al., 2008). No entanto, no processo heterogêneo, a precipitação ocorre a partir de superfícies sólidas presentes no trato urinário, como fragmentos de tecido, células ou até mesmo outros cristais já existentes (MILLIGAN; BERENT, 2019).

Sendo assim, algumas teorias foram propostas para explicar a formação dos urólitos. A primeira delas é a teoria da nucleação da matriz, que sugere que substâncias presentes na matriz do trato urinário, como proteínas e glicosaminoglicanos, desempenham um papel na formação dos urólitos ao atuarem como núcleos de cristalização (MILLIGAN; BERENT, 2019). Essas substâncias podem atrair e unir os minerais presentes na urina, contribuindo para a formação dos cristais (MILLIGAN; BERENT, 2019).

A segunda teoria é a da inibição da cristalização, que destaca os mecanismos naturais do organismo que normalmente reduzem os níveis de minerais no trato urinário para evitar a formação de cristais (OSBORNE et al., 1995). No entanto, em algumas situações, esses mecanismos de inibição podem falhar, permitindo que os minerais se acumulem e formem urólitos (MILLIGAN; BERENT, 2019).

A terceira é a da precipitação e cristalização, que necessita da supersaturação da urina para a formação dos cristais. A supersaturação ocorre quando a concentração de certas substâncias na urina excede o limite de solubilidade. (OSBORNE et al., 1995). Isso pode acontecer devido a fatores como uma dieta inadequada, desidratação, alterações metabólicas ou condições de saúde específicas. Quando a urina se torna supersaturada, os minerais podem precipitar e formar os urólitos (MILLIGAN; BERENT, 2019).

Uma vez formados, os urólitos podem seguir diferentes caminhos. Alguns urólitos podem dissolver-se espontaneamente ao longo do tempo, enquanto outros podem continuar crescendo, aumentando de tamanho e potencialmente causando obstruções no trato urinário (KLEIN, 2021). Portanto, a formação e o desenvolvimento dos urólitos são processos complexos influenciados por vários fatores e teorias (OSBORNE et al., 1995).

## 2.3 URÓLITOS DE ESTRUVITA

A estruvita é a principal constituinte mineral dos urólitos em cães, composta por magnésio, amônio e fosfato (NELSON; COUTO, 2015). No entanto, urólitos que consistem principalmente de estruvita também podem conter pequenas quantidades de fosfato de cálcio ou carbonato de cálcio (MORFERDINI; OLIVEIRA, 2009).

A formação desses urólitos de estruvita é estimulada quando a urina está sobrecarregada com esses componentes e ocorre em associação com infecções do trato urinário (ITU), urina alcalina e dieta específica (MORFERDINI; OLIVEIRA, 2009).

A etiopatogênese desses urólitos pode ser dividida em dois grupos: urólitos de estruvita induzidos por infecção e urólitos estéreis (OYAFUSO, 2008). A infecção do trato urinário (ITU) desempenha um papel fundamental na predisposição a esse tipo de cálculo e é causada por patógenos que produzem urease, como *Staphylococcus intermedius* e *Proteus spp* (ANGEL-CARAZA et al., 2010).

A urease tem a capacidade de hidrolisar a uréia em amônia e dióxido de carbono. A amônia reage com a água, gerando íons de amônio e hidroxila, o que reduz a concentração de íons de hidrogênio na urina, tornando-a alcalina e, conseqüentemente, diminuindo a solubilidade da estruvita. Os íons de amônio gerados estão disponíveis para a formação de cristais de estruvita (OYAFUSO, 2008; GRAUER, 2010). Além disso, o ambiente alcalino aumenta a dissociação do fosfato hidrogenado monobásico, resultando no aumento das concentrações de íons fosfato, que também ficam disponíveis para a formação de cristais (OYAFUSO, 2008; GRAUER, 2010).

Os urólitos estéreis têm uma origem multifatorial, sendo a diminuição do volume urinário um fator destacado, resultando em uma maior densidade da urina devido à oligodipsia (consumo insuficiente de água) e ao consumo excessivo de alimentos ricos em magnésio e fósforo (MORFERDINI; OLIVEIRA, 2009).

Os cristais de estruvita se dissolvem em urina com pH inferior a 6,3 e se formam rapidamente em um pH superior a 7,0. Uma vez formados, esses cristais podem permanecer na urina com um pH próximo a 7,0 (OYAFUSO, 2008).

Devido à forte associação com ITUs, os urólitos de estruvita são mais comuns em fêmeas. Entre 80% e 97% dos urólitos encontrados em fêmeas são compostos de estruvita (OYAFUSO, 2008).

Isso ocorre porque as cadelas têm uma maior predisposição para desenvolver infecções bacterianas do trato urinário em comparação com os machos (OYAFUSO,

2008; MORFERDINI; OLIVEIRA, 2009; GRAUER, 2010).

## 2.4 DIAGNÓSTICO

O diagnóstico da urolitíase é fundamentado na coleta de informações através da anamnese, no exame físico, na observação dos sinais clínicos apresentados pelo paciente, nos exames laboratoriais, como urinálise, hemograma e perfil bioquímico, e na utilização de exames de imagem, como radiografia e ultrassonografia (WAKI; KOGIKA, 2015). A análise do tipo e composição dos urólitos é realizada por meio de uma avaliação quantitativa (MEYER et al., 1995).

A anamnese desempenha um papel fundamental, sendo essencial a coleta de informações detalhadas sobre o histórico do animal, incluindo possíveis predisposições à formação de cálculos, bem como eventos passados relacionados às afecções do trato urinário (COWAN, 1998).

No exame físico, a palpação é uma técnica importante, permitindo a detecção de sinais como uma bexiga distendida e sensível, assim como a possibilidade de dor à palpação renal (KOEHLER et al., 2008).

A presença de urólitos pode estar associada a diversas complicações, incluindo cistite, obstrução uretral, hidronefrose, ruptura vesical, pielonefrite, uretrite, dilatação vesical e ruptura uretral (INKELMANN et al., 2012). Algumas doenças estão relacionadas à urolitíase, e, por vezes, a infecção urinária pode ser causada pela presença de urólitos, e vice-versa (OYAFUSO et al., 2008).

Os sinais clínicos variam de forma inespecífica, dependendo da localização, quantidade, tipo e tamanho dos urólitos. Isso pode resultar em danos ao epitélio urinário, infecção e interferência na frequência de micção (OSBORNE et al., 1995). Esses sinais podem incluir hematúria, estrangúria, disúria, polaciúria, incontinência urinária e alterações de comportamento (GRAUER, 2010). Os urólitos podem causar obstrução do fluxo urinário, levando a complicações como azotemia, uremia pós-renal, danos à parênquima renal e até a morte (GRAUER, 2010).

A urinálise é um exame laboratorial crucial para o diagnóstico de urolitíase e para avaliar a eficácia do tratamento. Esse exame permite identificar a presença de cristais na urina, embora seja importante notar que a mera presença de cristais não é um diagnóstico definitivo de urolitíase, pois a cristalúria, por si só, não indica a formação de cálculos (LULICH et al., 2008). Para a coleta de urina, a cistocentese é o método mais indicado, pois minimiza a interferência de fatores externos nos resultados. No entanto, uma recolha por micção espontânea pode ser usada para



detectar cristalúria (KOEHLER et al., 2008).

A urina pode indicar inflamação do trato urinário, evidenciando sinais como piúria, bacteriúria, hematória, aumento das células epiteliais e proteinúria. Além disso, o pH urinário reflete o ambiente urinário, influenciado pela dieta e por infecções, podendo indicar o tipo de cálculo presente (GRAUER, 2010).

Para avaliar possíveis fatores que afetam a formação de cálculos, como alterações leucocitárias relacionadas a infecções e alterações no pH sanguíneo, é fundamental realizar um perfil bioquímico e um hemograma completo (COWAN, 1998).

A radiografia simples é um método de imagem que não é capaz de detectar urólitos menores que 2 mm de diâmetro ou com radiodensidade semelhante aos tecidos circundantes (LULICH et al., 2008). Exemplos disso são cálculos de cistina, xantina e urato de amônio. No entanto, é eficaz na detecção de cálculos compostos por oxalato de cálcio e estruvita, que apresentam uma radiopacidade significativa (WEICHSEILBAUM et al., 2000). A ultrassonografia é uma técnica segura e sensível para o diagnóstico, permitindo a identificação de cálculos e anormalidades em qualquer parte do trato urinário (LULICH et al., 2008).

É importante observar que o tipo de cristal encontrado na urina geralmente corresponde ao tipo de urólito, mas esse brilho nem sempre é estrito (OYAFUSO et al., 2008). Após o diagnóstico da urolitíase, a análise quantitativa dos urólitos é essencial para determinar o tipo de projeto presente, o que é crucial para a escolha do tratamento adequado (LULICH et al., 2008). A análise qualitativa envolve uma avaliação química e não deve ser usada isoladamente como método de diagnóstico, uma vez que não é eficiente na detecção da estrutura interna do cálculo (GRASES et al., 2002).

## 2.5 TRATAMENTO E PROGNÓSTICO

O tratamento para urolitíase não tem indicação cirúrgica como primeira via de fato, porém em casos em que os tratamentos não invasivos, não estão tendo eficácia, opta-se por este tipo de intervenção (SILVA et. al; 2013).

São exemplos de casos, onde elege-se pela realização da terapia cirúrgica, quando os cálculos são maiores que 5mm, quando a tentativa de rescisão médica não foi eficaz, e ou quando ocorre a obstrução do canal urinário, quando o paciente possui anomalias anatômicas concorrentes ou predisponentes, como por exemplo, divertículo vésico-uracal (SILVA et. al; 2013).

A escolha da intervenção cirúrgica também pode ocorrer, em casos em que a função renal está decair com certa rapidez, por conta de nefrólitos, ou quando existir a desconfiança da presença de urólitos a base de cálcio, onde a dissolução medicamentosa não surge efeito. (SOUZA, 2008).

Para GRAUER (2010), existe uma grande vantagem na realização do procedimento cirúrgico, pois é possível analisar o cálculo em questão, conceder a correção de anomalias anatômicas, concomitante ou predisponente além de captar amostras da mucosa vesical para que seja feita cultura bacteriana. Entretanto, GRAUER (2010) também pontua as desvantagens de uma intervenção cirúrgica, para o mesmo, são elas: os riscos de um procedimento anestésico; ser uma tática invasiva; uma possível remoção inacabada e a permanência de causas predisponentes primárias.

### **2.5.1 Cistostomia**

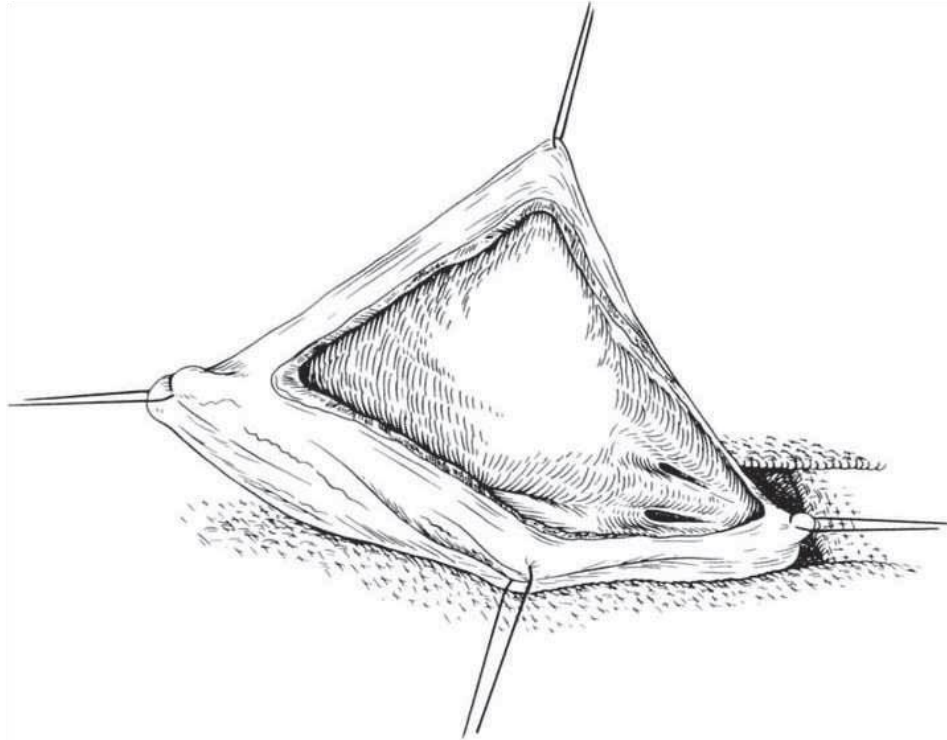
Segundo GALERA (2005), a bexiga armazena a urina, recebida através dos ureteres, e sua exploração cirúrgica, denominada de cistostomia ou cistectomia, pode ser feita necessária em casos de mau funcionamento dos rins; formação de cálculos e formações neoplásicas. O procedimento é bastante comum na Medicina Veterinária de pequenos animais, sua cicatrização demora em torno de 14 a 21 dias, o que é considerada uma rápida recuperação tênsil.

O Padrão de sutura para tal incisão, é o invaginante simples ou duplo. Por ser um órgão oco, a sutura precisa fixar a submucosa, concedendo-a força. No entanto, a mucosa não pode ser atingida, para que a sutura não tenha contato com a urina, atrapalhando assim a recuperação tênsil da incisão. O contato da urina com a sutura também pode contribuir para a formação de novos cálculos futuros. Os fios de sutura indicados para tal manobra cirúrgica, são os absorvíveis sintéticos monofilamentados, como tal polidioxanone e do poligliconato (WALDRON, 2007).

A cistostomia consiste em uma incisão no interior da bexiga. Já a cistectomia, a retirada de uma parte do órgão (MACPHAIL, 2013).

A técnica operatória inicia-se com uma laparotomia mediana ventral. Após a localização da bexiga, realizar suturas de sustentação (Figura 2) no ápice e movimentar o órgão cranialmente (GALERA, 2005).


Figura 2 - Incisão cirúrgica com suturas de sustentação



Fonte: GALERA (2005)

Alevanta-se e isola-se a vesícula urinária, com o auxílio de compressas irrigadas com soro fisiológico. Adiciona-se um ponto de sustentação no aspecto caudal da bexiga, caso a incisão seja na parte ventral do órgão (GALERA, 2005).

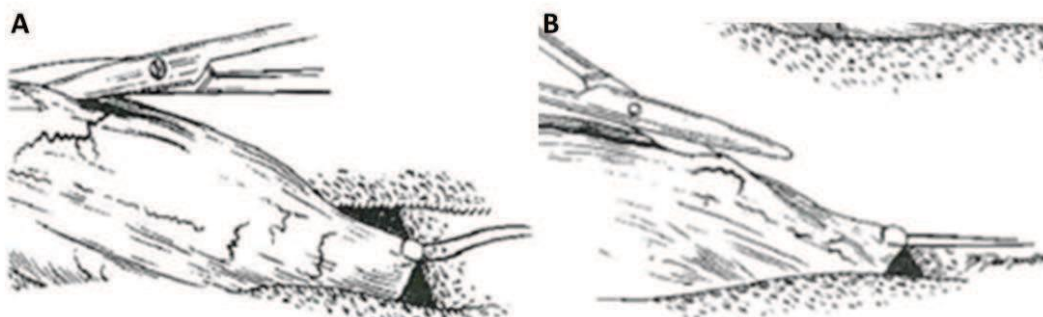
Figura 3 - A: Incisão em estocada; B: Aspiração do conteúdo da vesícula urinária por auxílio de seringa e agulha.



Fonte: GALERA (2005)

Com o auxílio de uma tesoura, dilata-se cranial e caudalmente, a incisão (Figura 4). Devendo ter assim, espaço suficiente para a retirada dos cálculos, com a utilização de materiais qualificados, como por exemplo curetas (GALERA, 2005).

Figura 4 - Extensão cranial e caudal da incisão com a utilização de tesoura




Fonte: GALERA (2005).

Para assegurar-se de que foram retirados todos os cálculos, o órgão deve ser apalpado, passa-se também uma sonda uretral, para conferir a desobstrução da uretra. Para a retirada de pequenos segmentos, é realizado continuamente flusing e aspiração (GALERA, 2005).

A cistorrafia, deve ser simples continua, feita através do padrão Cushing ou Lembert (Figura 5). Podendo também associar as duas técnicas. O fio indicado para tal procedimento é o absorvível sintético 3-0 ou 4-0 (GALERA, 2005).

Figura 5 - Cistorrafia em padrão Cushing de sutura.



Fonte: GALERA (2005)

## 2.5.2 Complicações

Dentre as complicações de uma cistostomia, estão aquelas adquiridas no decorrer da cirurgia e as que podem ocorrer ao longo do pós-operatório (Campos & Roll, 2003).

Em decorrência de uma ruptura de pontos, ou até mesmo da desintegração da parede da bexiga, forma-se uroperitônio, podendo evoluir para uma peritonite (GALERA, 2005). Se tratando de cirurgias do trato geniturinário e gastrointestinal, a peritonite retrata o maior índice de complicações cirúrgicas abdominais (WILLARD, 2014). Existem variados tipos de peritonite, sendo a séptica a mais comumente vista na rotina, além disso, a de maior taxa de mortalidade (NGWENYAMA, 2017; SELTON, 2017). Necessitando de vigor em seu tratamento para que não progrida para um quadro de choque séptico e óbito (ELIAS 2019).

## 2.5.3 Prognóstico

Antever a possibilidade do reaparecimento de novos cálculos, após um tratamento clínico ou cirúrgico, é algo improvável, o que leva o prognóstico do paciente a ser reservado (BARTELA, 2007).

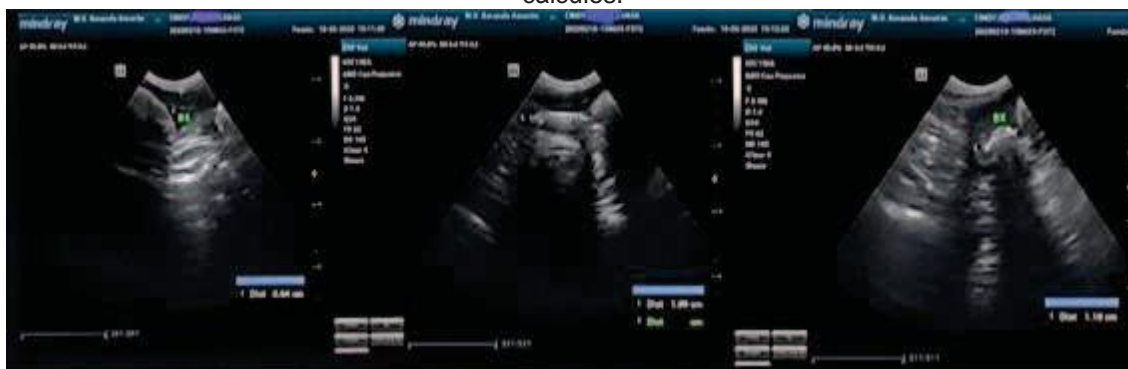## 3. RELATO DE CASO

Canino, fêmea, 6 anos, 8 kg, Lhasa Apso, foi encaminhado para atendimento clínico no Centro Veterinário Capixaba (CEVECAP), Serra, Espírito Santo, com histórico de hiporexia, apatia e hematuria. Estes sinais clínicos foram notados pelo tutor há, aproximadamente, quatro dias. Durante a avaliação clínica, o animal apresentou apatia, taquicardia e taquipneia, temperatura em 39,3°C, além de demonstrar dor abdominal. Durante a palpação foram identificadas estruturas firmes a duras, em região de vesícula urinária/bexiga. Amostras de sangue foram obtidas para realização de hemograma completo e testes bioquímicos, além da realização de exame ultrassonográfico do abdômen.

O exame ultrassonográfico demonstrou achados compatíveis com urolitíase com presença de múltiplos cálculos em bexiga (maior medindo 2,44 cm) associada a

cistite acentuada, além de gastrite discreta, esplenomegalia moderada, hepatopatia e colite, discretas (Figura 6).

Figura 6 - Fotodocumentação de Imagem ultrassonográfica da região da bexiga indicando múltiplos cálculos.



Fonte: Arquivo pessoal de Dra. Amanda Amorim (2023).

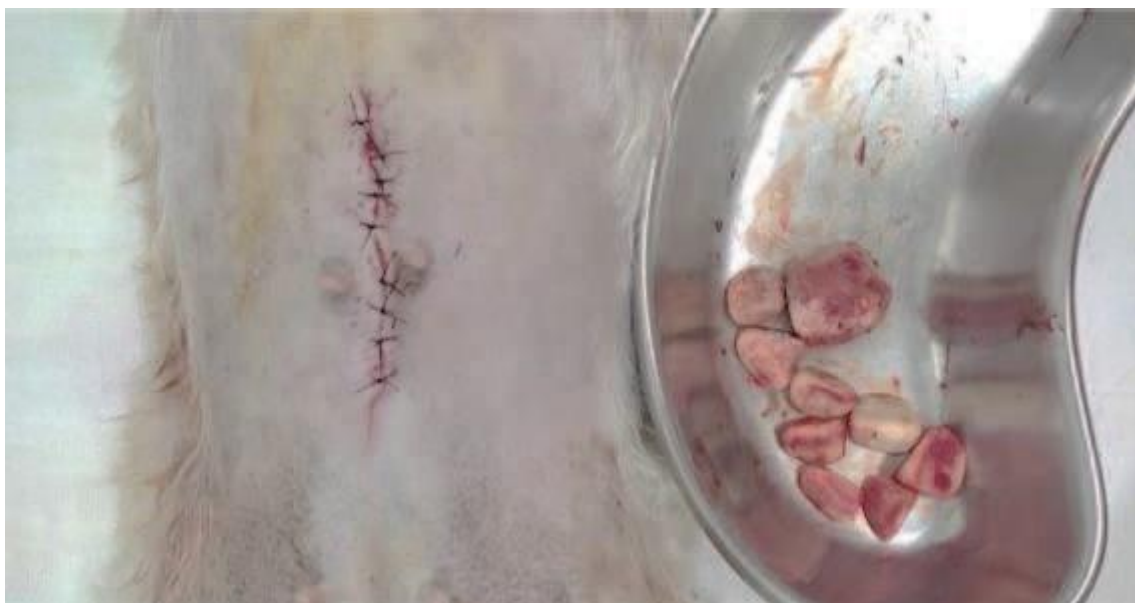Os resultados do hemograma revelaram moderada desidratação, leucocitose por neutrofilia, enquanto no exame bioquímico foi observado pequeno aumento de albumina.

Mediante ao estado clínico, o animal foi internado, para posteriormente ser submetido a cistostomia para remoção dos cálculos. Durante o período de internação, o indivíduo recebeu fluidoterapia intravenosa (Cloreto de sódio 0,9% - 26,66ml em 12 horas) associada a terapia analgésica (Dipirona - 25mg/kg, BID) e anti-inflamatória (Meloxicam - 0,1mg/kg, SID).

Após a estabilização dos parâmetros clínicos, o paciente foi encaminhado para cistostomia. Durante a avaliação pré-anestésica, o paciente foi classificado como ASA II. A medicação pré-anestésica (MPA) utilizou-se acepromazina (0,05mg/kg) e metadona (0,2mg/kg), via subcutânea. A indução anestésica se deu por meio de cetamina (2mg/kg), diazepam (0,4mg/kg) e propofol (3mg/kg), intravenosos. O animal foi entubado e a manutenção anestésica foi através de isoflurano (inalatório).

Durante a cirurgia não houve nenhuma intercorrência e foi possível a remoção de todos os cálculos (Figura 7).

Figura 7 - Sutura pós-operatória e nove cálculos retirados da bexiga.



Fonte: Arquivo pessoal de auxiliar Veterinária Tatiana Barbosa (2023).

O paciente foi extubado, transferido para a internação para monitoração, onde recuperou a consciência da anestesia duas horas após a realização do procedimento cirúrgico manifestando-se com comportamento ativo e estado de alerta adequado. Durante esse período, demonstrou a capacidade de ingerir água e alimentação pastosa de forma independente e apresentou micção com hematúria. Os parâmetros clínicos do paciente permaneceram inalterados. Foi administrado Dipirona (25mg/kg, bid) durante 5 dias; Meloxicam (0,1mg/kg, sid) durante 3 dias; Tramadol (1,0mg/kg, bid) durante 5 dias e Ceftriaxona (30mg/kg, sid) durante 7 dias.

Após 48 horas da cirurgia, paciente recebeu alta com receita e recomendações. Foi prescrito Agemoxi (12,5mg/kg, bid) por 10 dias, Cronidor (12mg/kg, bid) por 05 dias, dipirona (25mg/kg, bid) por 05 dias, meloxicam (02mg/kg, sid) por 3 dias e recomendações para uso de ração urinária. Para tratar outras alterações visualizadas no ultrassom foi prescrito omeprazol (0,5mg/kg, SID) por 15 dias, sucralfato (1g/animal, bid) por 15 dias e HepVet (1 comprimido, SID) por 30 dias.

Foi recomendado ao tutor o uso de um colar elisabetano e/ou uma roupa cirúrgica até a retirada dos pontos, manter o paciente em local limpo e limitado de espaço, dificultando assim, movimentos excessivos do animal, como correr, pular, subir e descer de escadas.

A retirada dos pontos foi realizada 15 dias depois da alta, da qual ferida cirúrgica estava totalmente cicatrizada, sem presença de inflamação ou infecção. Nesse mesmo dia foi suspenso todas as medicações e foi novamente reforçado a

tutora a importância de manter a ração urinária para não haver recidiva dos cálculos. Também foi conversado sobre a importância de um novo ultrassom para avaliar os outros achados ultrassonográficos.

Foram encaminhados para análise laboratorial 9 unidades de cálculos, possuíam forma tetraédrica, cor branca, superfície lisa e consistência pétrea. A análise química revelou a presença de urólitos simples, constituídos de fosfato, magnésio e amônio. Confirmando-se a presença de urólitos de estruvita.

#### **4. DISCUSSÃO**

A urolitíase é uma afecção comum do sistema urinário de cães, sendo de maior ocorrência na vesícula urinária e podendo levar a obstrução e/ou ruptura das vias urinárias (GRAUER, 2003). Os dados dos autores corroboram com o do presente relato, no entanto o animal não apresentava obstrução e ruptura, o que evidencia a importância do diagnóstico e tratamento precoce da doença a fim de se evitar complicações graves, como insuficiência renal aguda (pós-renal) e peritonite química.

A etiopatogenia da urolitíase, envolve sexo, idade, dieta, medicamentos, pH urinário, anomalias congênitas e infecções do trato urinário (KOEHLER et al., 2008). De acordo com exame ultrassonográfico, o animal apresentava cistite, no entanto a falta de urinálise deixa em aberto a presença de bactérias na urina, não sendo possível avaliar e discutir se a urolitíase pode ter sido predisposta pela infecção urinária.

Os sinais clínicos típicos da urolitíase vesical, como apatia, dor abdominal e hematúria, foram observados neste estudo e condizem com os dados da literatura (OLIVEIRA, 2000). Com isso, nota-se que a hematúria e a dor abdominal são importantes achados clínicos na sugestão do diagnóstico de urolitíase. No entanto, a hematúria, por exemplo, também ocorre em cistites e neoplasias urinárias, o que revela a necessidade de exames complementares para conclusão do diagnóstico.

Neste cenário o exame ultrassonográfico é imprescindível para detecção dos urólitos nas vias urinárias (LULICH et al., 2008), fato reforçado neste relato, onde visualizou-se estruturas compatíveis com urólitos.

Apesar da única alteração sanguínea observada ser comum a diversas outras doenças, neste caso, acreditam-se que esteja relacionada com o processo inflamatório vesical (cistite). (COWAN, 1998).



O tratamento cirúrgico é indicado em casos de cálculos maiores que 5mm (SILVA et al., 2013), corroborando com o presente estudo. A intervenção cirúrgica mostra-se necessária devido ao tamanho do urólitos e o risco de ruptura pelas técnicas desobstrutivas não cirúrgicas.

O protocolo anestésico utilizado neste paciente, como MPA foi, acepromazina em associação com metadona, que segundo Monteiro et al, (2016), contribui para reduzir a concentração alveolar mínima (CAM), do anestésico inalatório, unindo um sedativo com um opioide.

O propofol é um anestésico de via intravenosa, de recuperação rápida e suave, com curta duração, além de proporcionar bom relaxamento muscular (BORGEAT, 1992). Segundo Mannario, (2005) sua associação com a cetamina e o diazepam, traz ao paciente uma quantidade baixa de efeitos colaterais.

O isoflurano, também utilizado neste protocolo anestésico, gera menor depressão cardiovascular reconhecida pela menor intervenção diante o débito cardíaco, além de conservar a quantidade de auto-regulação do fluxo sanguíneo cerebral na existência de oscilações na pressão arterial (Monteiro, 2007).

Na terapia cirúrgica foi realizada a citorrafia, e padrão Cushing, utilizando fio absorvível sintético 4-0, que para GALERA (2005) é o recomendado. Para a sutura de pele foi sutura simples, que segundo Zogbi, Rigatti & Audino (2021), é ideal para locais de intensa movimentação.

Segundo BARDELA (2007), existe a probabilidade recidivas no quadro de urolitíase e antever essa possibilidade é algo improvável, levando ao prognóstico do paciente a reservado.

## **5. CONCLUSÃO**

Conclui-se que a urolitíase em vesícula urinária/bexiga é uma importante afecção do trato urinário de cães, podendo ocasionar obstrução e/ou ruptura vesical. A formação do urólitos envolve diversos fatores predisponentes como desidratação, dieta, sexo e proliferação bacteriana, por exemplo. Os sinais clínicos como dor abdominal e hematúria auxiliam na suspeita diagnóstica, no entanto, o exame de imagem é essencial para conclusão do urólito na bexiga urinária. O tratamento, em grande parte dos casos, consiste em cistostomia associada a manejo dietético.

Ressalta-se ainda que o diagnóstico precoce, baseado num bom exame clínico e complementares, está relacionado com um bom prognóstico da afecção.

## 6. REFERÊNCIAS

ANGEL-CARAZA, J.; DIEZ-PRIETO, I.; PÉREZ-GARCÍA, C. C.; GARCÍARODRÍGUEZ, M. B. **Composition of lower urinary stones in canines in Mexico City. Urological Research**, Mexico City, v.38, p.201-204, 2010. Disponível em <https://doi.org/10.1007/s00240-009-0248-7>. Acesso em 16 out. 2023

ARIZA, P. C. **Epidemiologia da Urolitíase de cães e gatos**. 2012 41f. Seminários (Pós-graduação em Ciência Animal) – Escola de Veterinária e Zootecnia, Universidade Federal de Goiás, Goiânia, 2012.

BARDELA, G. T.; COSTA, J. L. O.; SANTOS, C. E. M.; CREMONINI, D. N. **Ruptura de bexiga ocasionada por urolitíase – relato de caso**. Revista Científica Eletrônica Veterinária, a. 4, n. 8, p.1-6, 2007. Disponível em <http://www.revista.inf.br/veterinaria08/relatos/01.pdf> Acesso em: 30 out, 2023

BOJRAB, M. J. **Técnicas atuais em cirurgia de pequenos animais**. 5ed. São Paulo: Roca, 2005. 869p. Edição Universitária.

Brandão, Claudia & Rossetto, Víctor & Matsubara, Lídia. (2015). **CIRURGIAS RECONSTRUTIVAS DA BEXIGA EM PEQUENOS ANIMAIS: INDICAÇÕES E PRINCIPAIS TÉCNICAS**. Veterinária e Zootecnia. 22. 555-568.

Campos, F. G. C. M.; Roll S. **Complicações do acesso abdominal e do pneumoperitônio em cirurgia laparoscópica. Causas, prevenção e tratamento**. Rev. Bras. Vídeo-Cir 2003; 1(1):21- 28. Disponível em [https://www.sobracil.org.br/revista/rv010101/rbvc010101\\_021.pdf](https://www.sobracil.org.br/revista/rv010101/rbvc010101_021.pdf). Acesso em 16 out. 2023

COLVILLE, T.; BASSERT, J. M.; **Anatomia e Fisiologia Clínica para Medicina Veterinária**; Elsevier; 2ª ed.; Rio de Janeiro; p. 383 – 385; 2010.

COWAN, L. A. **Vesicopatias**. In: BIRCHARD, S. J.; SHERDING, R. G. Manual Saunders: Clínica de Pequenos Animais. 1 ed. São Paulo: Roca, 1998. Seção 8, Cap.3, p. 933-938.

DE BARROS, O. L. C. M. et al. **URÓLITO DE ESTRUVITA EM CÃO: RELATO DE CASO**. Disponível em <https://periodicos.pucminas.br/index.php/sinapsemultipla/article/download/30702/21107>. Acesso em 07 nov, 2023

DYCE, K.M.; SACK, W.O.; WENSING, C.J.G. **Tratado de anatomia veterinária**. 2ª. ed. Rio de Janeiro: Guanabara, 1997. 663p.

ELIAS, NATHÁLIA DA SILVA RAMOS. **Peritonite séptica em cão: um relato de caso**. Orientador: Profa. Dra. Julia Maria Matera, Profa. Dra. do Departamento de Cirurgia FMVZ-USP. 2019. 44 p. Trabalho de conclusão de curso (Residência em Medicina Veterinária) - Universidade de São Paulo, São Paulo, 2019. Disponível em: [https://repositorio.usp.br/directbitstream/ef2a72e1-9401-462f-989c-135ff02c76c4/Nathalia\\_S\\_R\\_Elias\\_Peritonite\\_septica\\_cao.pdf](https://repositorio.usp.br/directbitstream/ef2a72e1-9401-462f-989c-135ff02c76c4/Nathalia_S_R_Elias_Peritonite_septica_cao.pdf). Acesso em: 9 out. 2023.

FAILS, Anna D. **Frandsen - Anatomia e Fisiologia dos Animais de Produção**. Rio de Janeiro: Grupo GEN, 2019. *E-book*. ISBN 9788527735919. Disponível em: <https://integrada.minhabiblioteca.com.br/#/books/9788527735919/>. Acesso em: 09 nov. 2023.

FANTONI, Denise Tabacchi e CORTOPASSI, S. R. G. **Anestesia em cães e gatos**. **Anestesia em cães e gatos**. São Paulo: Roca. Acesso em: 01 nov. 2023

FOSSUM, Theresa W. **Cirurgia de Pequenos Animais**. São Paulo: Grupo GEN, 2021. *E-book*. ISBN 9788595157859. Disponível em: <https://integrada.minhabiblioteca.com.br/#/books/9788595157859/>. Acesso em: 18 out. 2023

GALERA, Paula Diniz. **APOSTILA DE TÉCNICA CIRÚRGICA**. 2005. 151 p. Apostila (Bacharelado em Medicina Veterinária) - UNIVERSIDADE DE BRASÍLIA, BRASÍLIA, 2005. Disponível em: <https://consultadogvet.files.wordpress.com/2017/02/apostiladapaula2.pdf>. Acesso em: 20 out. 2023

GETTY, R.; **Anatomia dos Animais Domésticos**; Guanabara; 2ª ed.; Vol. 2; Rio de Janeiro; p. 1986.

GRASES, F.; COSTA-BAÚZA, A.; RAMIS, M.; MONTESINOS, V.; CONTE, A. **Simple classification of renal calculi closely related to their micromorphology and etiology**. Clin Chim Acta. 2002; 322 (1): 29-36. Disponível em [https://doi.org/10.1016/S0009-8981\(02\)00063-3](https://doi.org/10.1016/S0009-8981(02)00063-3). Acesso em 16 out. 2023

GRAUER, G.F. **Urolitíase canina**. In: NELSON, R. W.; COUTO, C. G. Medicina Interna de Pequenos Animais. 4 ed. Rio de Janeiro: Elsevier, 2010, cap. 46, p. 670-679.

INKELMANN, M.A.; KOMMERS, G.D.; TROST, M.E.; BARROS, C.S.L.; FIGHERA, R.A.; IRIGOYEN, L.F.; SILVEIRA, I.P. **Urolitíase em 76 cães**. Pesq Vet Bras. 2012; 32 (3): 247-53. Disponível em <https://doi.org/10.1590/S0100-736X2012000300012>. Acesso em 15 out. 2023

KOEHLER, L.A.; OSBORNE, C.A.; BUETTNER, M.T., LULICH, J.P.; BEHNKE, R. **Canine urolithiasis: Frequently asked questions and their answers**. Vet Clin Small Anim. 2008; 39 (1): 161-81. Disponível em <https://doi.org/10.1016/j.cvsm.2008.09.007>. Acesso em 15 out. 2023

KLEIN, Bradley G. Cunningham. **Tratado de Fisiologia Veterinária**. São Paulo: Grupo GEN, 2021. E-book. ISBN 9788595158085. Disponível em: 14 <https://integrada.minhabiblioteca.com.br/#/books/9788595158085/>. Acesso em: 12 nov. 2023.

KÖNIG, Horst E.; LIEBICH, Hans-Georg. **Anatomia dos animais domésticos: texto e atlas coloridos**. São Paulo: Grupo A, 2021. E-book. ISBN 9786558820239. Disponível em: <https://integrada.minhabiblioteca.com.br/#/books/9786558820239/>. Acesso em: 20 out. 2023.

Lulich, Jody & Osborne, Carl & Alban, Hasan. (2014). Canine and Feline Urolithiasis: Diagnosis, Treatment, and Prevention. 10.1002/9781118785546.ch69.

MANNARINO, R. **Determinação das taxas de infusões mínimas e estudo hemodinâmico, respiratório, metabólico, e farmacocinético do propofol e de sua associação com lidocaína e cetamina em cães**. Botucatu, 2005. 128p. Tese (Doutorado em Anestesiologia) - Faculdade de Medicina de Botucatu, Universidade Estadual Paulista.

MEYER, D.J.; COLES, E.H.; RICH, L.J. **Medicina de laboratório veterinária: interpretação e diagnóstico**. São Paulo: Roca, 1995. Cap. 06. p. 63-72.

MILLIGAN, M., BERENT, A. C. (2019). **Medical and Interventional Management of Upper Urinary Tract Uroliths**. The Veterinary clinics of North America. Small animal practice, v. 49, n. 2, 2019. Disponível em <https://doi.org/10.1016/j.cvsm.2018.11.004>. Acesso em 15 out. 2023

MONFERDINI, R. P.; OLIVEIRA, J. **Manejo Nutricional para Cães e Gatos com Urolitíase – Revisão Bibliográfica**. Acta Veterinaria Brasilica, Mossoró-RN, v.3, n.1, p.1-4, 2009.

MONTEIRO, Eduardo Raposo. **Estudo com anestesia com remifentanil e isoflurano em cães: efeito redutor sobre a concentração alveolar mínima (CAM) e avaliação hemodinâmica**. 2007. 147 f. Tese (doutorado) - Universidade Estadual Paulista, Faculdade de Medicina de Botucatu, 2007. Disponível em <http://hdl.handle.net/11449/105644> Acesso em 15 out. 2023

Monteiro E. R.; Coelho K.; Bressan T. F.; Simões C. R.; Monteiro B. S. **Effects of acepromazine-morphine and acepromazine-methadone premedication on the 29 minimum alveolar concentration of isoflurane in dogs.** Vet Anaesth Analg. 2016; 43(1):27-34. Disponível em <https://doi.org/10.1111/vaa.12265> Acesso em 15 out. 2023

NELSON, R. W.; COUTO, C. G.; **Medicina Interna de Pequenos Animais;** Guanabara; 2ª ed.; Cap. 46; Rio de Janeiro; 506 – 515; 2001. Disponível em: <https://integrada.minhabiblioteca.com.br/#/books/9788595156258/>. Acesso em: 12 nov. 2023.

NGWENYAMA, T. R. & SELLON, R. K. **Peritonitis.** In: ETTINGER, S. J., FELDMAN, E. C., CÔTÉ, E. Veterinary Internal Medicine. 8 ed, Missouri, 2017. p. 3924-3932. Disponível em <http://repositorio.ufsm.br/handle/1/13216> Acesso em 15 out. 2023

OSBORNE, C. A.; LULICH, J. P.; BARTGES, J. W.; UNGER, L. K.; THUMCHAI, R.; KOEHLER, L. A.; BIRD, K. A.; FELICE, L. J. **Canine and feline urolithiasis: relationship of etiopathogenesis to treatment and prevention.** In: OSBORNE, C. A.; FINCO, D. R. Canine and feline nephrology and urology. Media: Williams & Wilkins, 1995. p. 798-888.

OYAFUSO, M. K. **Retrospective and prospective study of urolithiasis in dogs.** [Estudo retrospectivo e prospectivo da urolitíase em cães]. 2008. 146 f. Dissertação (Mestrado em Medicina Veterinária) – Faculdade de Medicina Veterinária e Zootecnia, Universidade de São Paulo, São Paulo, 2008. Disponível em <https://doi.org/10.11606/D.10.2008.tde-12122008-104152> Acesso em 15 out. 2023

OYAFUSO, M. K.; KOGIKA, M. M.; WAKI, M. F.; PROSSER, C. S.; CAVALCANTE, C. Z.; WIRTHL, V. A. B. F. **Canine urolithiasis: quantitative evaluation of mineral composition of 156 uroliths.** [Urolitíase em cães: avaliação quantitativa da composição mineral de 156 urólitos]. Ciência Rural, Santa Maria, online, 2009. Disponível em: [http://www.scielo.br/scielo.php?script=sci\\_arttext&pid=S0103-84782010000100017](http://www.scielo.br/scielo.php?script=sci_arttext&pid=S0103-84782010000100017)>. Acesso em: 20/10/2023.

OYAFUSO, M.K.; KOGIKA, M.M.; WAKI, M.F.; PROSSES, C.S., CAVALCANTE, C.Z., WIRTHL, V.A.B.F. **Urolitíase em cães: avaliação quantitativa da composição mineral de 156 urólitos**. Cienc Rural. 2010; 40 (1): 102-8. Disponível em <https://doi.org/10.1590/S0103-84782010000100017>. Acesso em 15 out. 2023

REECE, W. O.; **Anatomia Funcional e Fisiologia dos Animais Domésticos**; Roca; 3ª ed.; Cap. 10; São Paulo; p. 256; 2008.

ROBINSON, M. R.; NORRIS, R. D.; SUR, R. L.; PREMINGER, G. L. **Urolithiasis: not just a 2-legged animal disease**. The Journal of Urology, Durham, v. 179, p.46-52, 2008. Disponível em <https://doi.org/10.1016/j.juro.2007.08.123>. Acesso em 15 out. 2023

ROWE, William O. Reeceeric W. **Anatomia Funcional e Fisiologia dos Animais Domésticos**. SP: Grupo GEN, 2020. E-book. ISBN 9788527736886. Disponível em: <https://integrada.minhabiblioteca.com.br/#/books/9788527736886/>. Acesso em: 20 out. 2023.

SILVA, Patrícia Valéria Andrade da. **Anestesia geral inalatória em cães e gatos: revisão de literatura**. 2022. 51 f. Trabalho de Conclusão de Curso (Bacharelado em Medicina Veterinária) - Departamento de Medicina Veterinária, Universidade Federal Rural de Pernambuco, Recife, 2022.

SILVA FILHO, E.; PRADO, T.; RIBEIRO, R.; FORTES, R. **UROLITÍASE CANINA**. ENCICLOPEDIA BIOSFERA, [S. l.], v. 9, n. 17, 2013. Disponível em: <https://www.conhecer.org.br/ojs/index.php/biosfera/article/view/3224>. Acesso em: 15 out. 2023.

SOUSA, L. C. **Urolitíase canina**. 2008. 85f. Trabalho de conclusão de curso – Universidade Castelo Branco, Goiânia.

ULRICH, L. K.; OSBORNE, C. A.; COKLEY, A.; LULICH, J. P. **Changing paradigms in the frequency and management of canine compound uroliths**. Veterinary

Clinics of North America: Small Animal Practice, Philadelphia, v. 39, p. 41-53, 2008. Disponível em <https://doi.org/10.1016/j.cvsm.2008.09.009> Acesso em 15 out. 2023

WAKI, M. F.; KOGIKA, M. M. **Urolitíase em cães e gatos**. In: JERICÓ, M. M.; KOGIKA, M. M.; ANDRADE NETO, J. P. Tratado de medicina interna em cães e gatos. Rio de Janeiro: Roca, 2015. 2 v. Cap. 165. p. 1462-1473.

WALDRON, Don R. Bexiga. In: In: SLATTER, Douglas. **Manual de Cirurgia de Pequenos Animais**. 3 ed. v.2 Barueri, SP: Manole, 2007, Cap 111, p. 1629-1637

WEICHSELBAUM, R.C.; FEENEY, D.A.; JESSEN, C.R.; OSBORNE, C. A.; DREYTSER, V.; HOLTE, J. **Loss of urocystolith architectural carity during in vivo radiographic simulation versus in vitro visualization**. Vet Radiol Ultrasound. 2000; 41 (3): 241-6. Disponível em: <https://doi.org/10.1111/j.1740-8261.2000.tb01486.x> Acesso em 15 out. 2023

WILLARD, M. D. **Disorders of the peritoneum**. In: NELSON, R. W. & COUTO, C. G. In: Small Animal Internal Medicine. 5 ed. Missouri, 2014. p. 492 – 494. Disponível em <https://doi.org/10.1016/B978-0-323-44732-4.00023-6>. Acesso em 15 out. 2023

ZOGBI, L.; RIGATTI, G.; AUDINO, D. F. **Sutura cirúrgica**. VITTALLE - Revista de Ciências da Saúde, [S. l.], v. 33, n. 1, p. 29–44, 2021. DOI: 10.14295/vittalle.v33i1.11496. Disponível em: <https://periodicos.furg.br/vittalle/article/view/11496>. Acesso em: 12 nov. 2023.



## ANEXOS

### ANEXO A – Hemograma do paciente relatado

#### PERFIL TRIAGEM 4 - Exame:HEMOGRAMA

Multivet 4.21®

ERITROGRAMA	Resultados		Valores de referência	
Hemácias:	8,5		(5,5 - 8,5)	$10^6 / \text{mm}^3$
Hemoglobina:	20,8		(12,0 - 18,0)	g%
Hematócrito:	58		(37 - 55)	%
VCM:	68,2		(60,0 - 77,0)	fl
CHCM:	36,0		(32,0 - 36,0)	g/dL
LEUCOGRAMA	Resultados		Valores de referência	
Leucócitos totais:	26.700	/ $\mu\text{L}$	(6.000 - 17.000)	
DIFERENCIAL	Relativo (%)	Absoluto(/ $\text{mm}^3$ )	Absoluto(/ $\text{mm}^3$ )	
Mielócitos:	00	0		
Metamielócitos:	00	0	(0 - 0)	
Bastonetes:	02	534	(0 - 300)	
Segmentados:	84	22428	(3.500 - 11.500)	
Eosinófilos:	03	801	(100 - 1.250)	
Basófilos:	00	0	(0 - 0)	
Linfócitos:	06	1602	(1.000 - 4.800)	
Monócitos:	05	1335	(150 - 1.350)	
Plaquetas	571		(175 - 500)	$10^3 / \text{mm}^3$
Proteína Plasmática:	7,40 g/dL		(6,0 - 8,0)	

#### PESQUISA DE HEMATOZOÁRIOS

Ao exame hemocitológico não foi observada presença de estruturas morfológicamente compatíveis com hematozoários, em caso de suspeita clínica recomendam-se exames complementares.

### ANEXO B – Exame bioquímico do paciente relatado

#### PERFIL TRIAGEM 4 - Exame:BIOQUÍMICA SÉRICA

Exame	Resultado	Valor de Referência	Método
ALT (TGP)	50 UI/L	15 - 58	Cinético
AST (TGO)	44 UI/L	23 - 66	
Creatinina	1,29 mg/dL	0,5 - 1,5	
Uréia	56 mg/dL	21,4 - 59,9	
Fosfatase Alcalina	17 UI/L	20 - 156	
GGT	6,0 U/L	1,2 - 6,4	
Bilirrubina total	0,25 mg/dL	0,1 - 0,3	
Bilirrubina direta	0,12 mg/dL	0,06 - 0,12	
Bilirrubina indireta	0,13 mg/dL	0,01 - 0,49	
Colesterol Total:	161 mg/dL	125 - 270	
Triglicérides	45 mg/dL	20 - 112	
Amilase	667 U/L	185 - 700	
Lipase	113 U/L	15 - 250	
Proteína total	6,60 g/dL	5,4 - 7,1	
Albumina	3,52 g/dL	2,6 - 3,3	
Globulina	3,08 g/dL	2,7 - 4,4	

## ANEXO C – Resultado da análise de cálculo urinário

**ANÁLISE DE CÁLCULO URINÁRIO****Material**

Calculo

**ANÁLISE FÍSICA:**

Dimensões:	30x30 (1 unidade) 15x15 (8 unidades)
Forma:	Tetraedrica
Cor:	Branca
Superfície:	Lisa
Consistência:	Petrea

**ANÁLISE QUÍMICA:**

Carbonato:	Negativo
Oxalato:	Negativo
Fosfato:	POSITIVO
Cálcio:	Negativo
Magnésio:	POSITIVO
Amônio:	POSITIVO
Urato:	Negativo
Cistina:	Negativo

## ANEXO D – Laudo da ultrassonografia abdominal

### Relatório Ultrassonográfico

**Exame ultrassonográfico em modo B, realizado em decúbito lateral (esquerdo e direito) e dorsal, utilizando transdutores microconvexo e linear multifrequenciais.**

**BEXIGA:** em topografia habitual, acentuadamente repleta por conteúdo anecogênico homogêneo, aspecto trilaminar preservado. Parede apresentando ecogenicidade regular, **acentuadamente espessa, medindo aproximadamente 0,64 cm** (valor de referência até 0,20 cm). **Presença de múltiplas urolitíases, a maior chegando a medir aproximadamente 2,44 cm.**

**RINS:** Em topografia habitual, contornos definidos e regulares, rim esquerdo medindo aproximadamente 4,46 cm, rim direito medindo aproximadamente 3,70 cm. **Ambos os rins apresentando aumento discreto de ecogenicidade, ecotextura de parênquima habituais, redução moderada da distinção cortico medular. Rim direito apresenta área sugestiva de mineralização de recesso pélvico, medindo aproximadamente 0,18 cm.** Pelves renais preservadas, ausência de litíases.

**FÍGADO:** Tópico, **apresentando dimensões discretamente aumentadas, bordos abaulados**, ecogenicidade e ecotextura de parênquima habituais. Vasos hepáticos de calibre e trajetos preservados.

**VESÍCULA BILIAR:** Repleta por conteúdo anecogênico, homogêneo, **parede discretamente aumentada, medindo aproximadamente 0,21 cm** (valor de referência até 0,2 cm) e de ecogenicidade habitual. Não há evidências sonográficas de alterações em vias biliares extra ou intrahepáticas.

**BAÇO:** **Discretamente aumentado**, apresentando contorno regular, superfície lisa, ecotextura de aspecto homogêneo, dimensões habituais e ecogenicidade preservada. Vasculatura périca com calibre preservado.

**ESTÔMAGO:** Regiões passíveis de avaliação apresentam paredes normoespessadas, **discretamente aumentadas, medindo aproximadamente 0,56 cm** (valor de referência até 0,50 cm), com estratificação parietal preservada e movimentos peristálticos uniformes e evolutivos.

**ALÇAS INTESTINAIS:** Seguimentos passíveis de avaliação apresentaram distribuição topográfica habitual, conteúdo mucoso/gasoso; espessura habitual; duodeno dentro da normalidade, ecogenicidade e estratificação de parede de aspecto preservado. Peristaltismo evolutivo. **Cólon com parede acentuadamente espessada, medindo aproximadamente 0,65 cm** (valor de referência para espécie até 0,15 cm), preenchido por conteúdo misto gasoso/fecal, distribuição topográfica habitual, ecogenicidade e estratificação de parede de aspecto preservado.

**PÂNCREAS:** Em topografia habitual, sendo parcialmente visibilizado. **Regiões avaliadas apresentam dimensões discretamente aumentadas, medindo aproximadamente 0,84 cm em lobo direito** (valor de referência para espécie até 0,81 em região de lobo direito) com contornos, ecotextura e ecogenicidade preservados. Ducto pancreático dentro da normalidade, medindo aproximadamente 0,07 cm (valor de referência até 0,10 cm).

**ADRENAIS:** Não há evidências de alterações sonográficas em topografia de adrenais.

**ÚTERO E OVÁRIOS:** Não há evidências de alterações sonográficas em topografia de útero e ovários.

**OBS:** Não há evidências ultrassonográficas de líquido livre, linfadenomegalia e massas em cavidade abdominal.

#### **Impressões diagnósticas:**

- Cistite e urolitíases;
- Nefropatia crônica (correlacionar com clínica e exames laboratoriais);
- Hepatopatia discreta;
- Esplenomegalia moderada;
- Gastrite discreta;
- Colite.