

CONHECIMENTOS ATUAIS SOBRE O TRATAMENTO CIRÚRGICO DA DISPLASIA COXOFEMORAL

Bárbara Alves Ceballos¹, Mônica Quintela C. Borges da Silva¹, Raíssa Viola Talon¹, André Torres Geraldo; Gabriel de Carvalho Vicente; José Luiz Alves Ferreira²

¹ Acadêmicas do curso de Medicina Veterinária 2

² Docente do Centro Universitário Multivix Vitória

RESUMO

A displasia coxofemoral é uma doença articular que acomete cães de médio, grande e gigante porte. A displasia compromete a articulação coxofemoral, provocando desenvolvimento anormal. Possui etiologia multifatorial, com preponderância do fator genético. Algumas raças de cães de grande porte possuem pré-disposição de até 70% de desenvolver displasia. É uma afecção incurável, porém tratável, por meio de tratamento convencional que envolve fármacos, práticas terapêuticas, alimentação, entre outros. As técnicas cirúrgicas, apesar de eficazes são recomendáveis em casos avançados de displasia. Diante disso, o objetivo geral do trabalho é descrever as técnicas operatórias disponíveis atualmente para o tratamento de displasia coxofemoral. O trabalho foi realizado a partir do procedimento metodológico da revisão sistemática de literatura com interpretação dos dados por uma abordagem qualitativa. Foram, assim, consultados os repositórios digitais da Scielo, Capes, Pubmed, Biblioteca Virtual de Medicina Veterinária e Zootecnia – BVS-vet, Lilacs e Google Scholar. Por meio da pesquisa foi possível compreender que a osteomia tripla pélvica, artroplasia completa da articulação, remoção da cabeça e do colo do fêmur por meio de ostectomia e Sinfisiodese púbica juvenil são procedimentos cirúrgicos para o tratamento de displasia com alta taxa de sucesso e estão entre as técnicas mais comuns e eficazes atualmente.

Palavras-chave: Displasia Coxofemoral. Articulação. Cães de Grande Porte.

ABSTRACT

Hip dysplasia is a joint disease that affects medium, large and giant dogs. Dysplasia affects the hip joint, causing abnormal development. It has a multifactorial etiology, with a preponderance of genetic factors. Some large dog breeds are up to 70% predisposed to developing dysplasia. It is an incurable condition, but treatable, through conventional treatment that involves drugs, therapeutic practices, diet, among others. Surgical techniques, although effective, are recommended in advanced cases of dysplasia. Therefore, the general objective of the work is to describe the surgical techniques currently available for the treatment of hip dysplasia. The work was

carried out using the methodological procedure of systematic literature review with data interpretation using a qualitative approach. The digital repositories of Scielo, Capes, Pubmed, Virtual Library of Veterinary Medicine and Animal Science – VHL-vet, Lilacs and Google Scholar were therefore consulted. Through research it was possible to understand that triple pelvic osteomy, complete arthroplasty of the joint, removal of the head and neck of the femur through ostectomy and juvenile pubic symphysiodesis are surgical procedures for the treatment of dysplasia with a high success rate and are among the most common and effective techniques today.

Keywords: Coxofemoral Dysplasia. Articulation. Large Dogs.

1 INTRODUÇÃO

Afetando, comumente, cães de médio, grande e gigante porte, a displasia coxofemoral é compreendida como uma afecção ortopédica que afeta a articulação do coxal, provocando seu desenvolvimento anormal. A displasia coxofemoral tem etiologia multifatorial, dentre os quais a má formação genética, com impacto sobre o acetábulo, a cápsula articular e a cabeça do fêmur alterando sua força de crescimento pela instabilidade do quadril, configurando-se, assim, em uma doença degenerativa articular (LIMA *et al*,2015; SÔNEGO, 2018).

Os principais sintomas da displasia coxofemoral são redução de atividade física, aumento na musculatura dos ombros, estalos na articulação e dificuldades ao caminhar. Entretanto, a maioria dos animais acometidos pela displasia coxofemoral não apresentam sintomas ou demonstram apenas sinais leves, o que dificulta o tratamento precoce. Os cães mais afetados pela displasia coxofemoral são das raças Retriever, Golden, Rottweilers, Pastor Alemão e Labrador (CARNEIRO; BING; FERREIRA, 2020).

Os tratamentos para a displasia coxofemoral se apresentam em variadas opções terapêuticas, escolhidos a partir de fatores como a idade do animal, o ambiente em que vive, a intensidade de atividades, o tamanho, o grau da displasia, presença de afecções concomitantes, o formato da cabeça femoral e a profundidade do acetábulo (LIMA *et al*,2015).

O objetivo do trabalho é descrever as técnicas operatórias disponíveis atualmente para o tratamento de displasia coxofemoral.

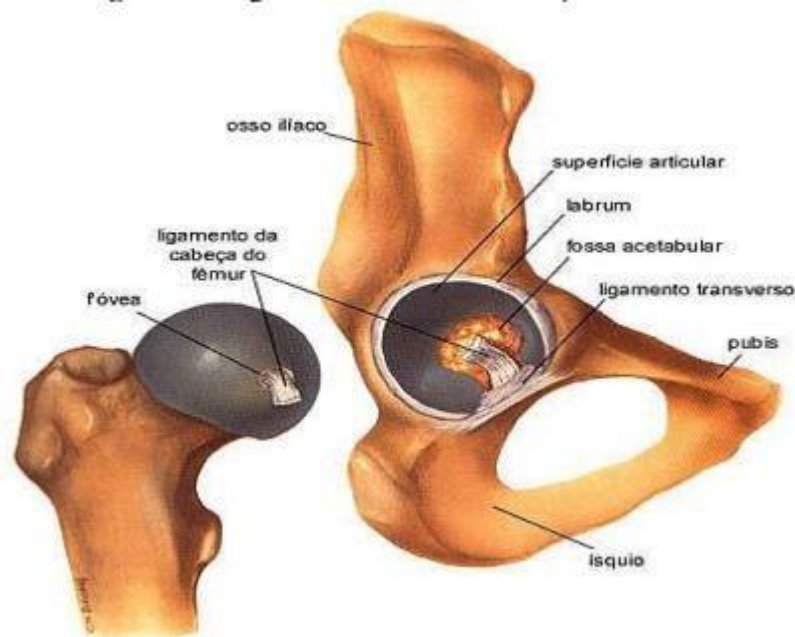
2 REFERENCIAL TEÓRICO

2.1 DISPLASIA COXOFEMORAL

A articulação do quadril dos cães é caracterizada pela presença de líquido sinovial, cavidade articular, cartilagem e cápsula, sendo que o líquido sinovial e a cartilagem são os elementos que permitem a movimentação da articulação com baixo nível de desgaste. A articulação coxofemoral é composta por duas estruturas ósseas: a cabeça femoral e o acetábulo. A cabeça femoral é o componente articular da região femoral de aspecto hemisférico, enquanto o acetábulo é o receptáculo de formato côncavo situado na região da pélvis (GENUINO, 2010). O acetábulo é uma cavidade côncava formada pelos ossos púbis, ísquio, ílio e osso acetabular. De acordo com Demeulemeester (2016), em acetábulos normais, sua entrada na região coxofemoral é caudolateral. O acetábulo é revestido de cartilagem articular denominada superfície semilunar que possui elementos para suportar a pressão durante a marcha do cão. A superfície semilunar possui formato semelhante a uma ferradura e em sua região central há a fossa acetabular, área delgada e deprimida (SILVA, 2011) em que o transversal acetabular e o ligamento redondo estão inseridos (ELIA, 2010). A região anterior da cabeça femoral é envolta pelo ligamento transversal, que é responsável por aumentar a profundidade do acetábulo e a estabilidade da articulação (ELIA, 2010).

Enquanto a cabeça femoral é envolta por cartilagem que se liga ao colo femoral, executando depressão na região da fóvea, que se insere no ligamento redondo (DEMEULEMEESTER, 2016). O ligamento redondo possui estrutura fibroelástica, portanto é capaz de desenvolver hipertrofia para aumentar sua resistência. Contudo, a hipertrofia ligamentar pode agravar a displasia, ocupando mais espaço na região intra-articular, favorecendo a subluxação da cabeça femoral (SILVA, 2011).

Figura 1.– Imagem anatômica da articulação coxofemoral



Fonte: <http://bambamcapoeira.blogspot.com/2010/11/articulacao-coxo-femoral.html>

A displasia coxofemoral (DCF) é uma doença genética debilitante, que causa dores, desconforto e diminuição da vida útil. Possui alta prevalência em cães, especialmente cães de porte grande e gigante, porém também pode acometer felinos, com ênfase em felinos de grande porte, como nas raças Maine Coon e Persa, além de outras raças puras de felinos, como indicam Spiller *et al* (2015). De acordo com Vieira *et al* (2010), a displasia coxofemoral é a doença ortopédica mais comum em cães e persiste exercendo grande impacto na saúde dos cães apesar dos contínuos programas de acasalamento entre cães saudáveis para diminuir a incidência da doença. De acordo com os autores, há raças de cães em que a prevalência da displasia coxofemoral é superior a 70% (VIEIRA *et al*, 2010).

As raças de cães mais acometidas pela DCF são Rottweiler, Labrador, Pastor Alemão, Boxer, São Bernardo, Fila Brasileiro, entre outros cães de grande e gigante porte. Porém, cães de menor porte também podem ser acometidos pelo referido distúrbio, embora em prevalência e gravidade inferiores (SILVA, 2011).

Segundo Rocha *et. al*, (2008) a DCF é uma alteração no desenvolvimento da articulação coxofemoral que acomete a cabeça e colo

femoral, bem como o acetábulo. É caracterizada por diversos graus de frouxidão dos tecidos moles adjacentes, que causa instabilidade, malformação e subluxação em idade precoce (SILVA, 2011). Possui transmissão hereditária, poligênica, intermitente e recessiva. Os sinais clínicos são variados e inespecíficos, podendo apresentar andar bamboleante, claudicação uni ou bilateral, arqueamento no dorso, deslocamento do peso corporal para os membros anteriores com rotação lateral, entre outros. (DEMEULEMEESTER, 2016).

Segundo Edwards *et al* (2020), há dois grupos de cães em que a DCF é reconhecível: cães de 4 a 12 meses de idade, e cães com idade superior a 15 meses. Nos cães jovens, os sinais da displasia geralmente apresentam-se de forma aguda e rápida redução de atividade física e claudicação e atrofia muscular pélvica. O grupo de cães com idade superior a 15 meses os sinais clínicos apresentados são decorrentes de alterações degenerativas e podem ser ocultos ou leves e imperceptíveis ao dono. Os sinais mais comuns são claudicação dos membros pélvicos, sobretudo após a realização de exercício, restrição de movimentos, dificuldade para se levantar, hipertrofia dos membros torácicos e marcha alterada.

De acordo com Lima *et al* (2015), em animais jovens, o sinal clínico mais comum é a claudicação unilateral, redução da atividade locomotora, dor, além de intolerância do animal ao exercício físico e musculatura fracamente desenvolvida. Em animais mais velhos, a claudicação é bilateral, podendo ser classificada de leve a grave, além dos sinais supracitados, que são decorrentes do desenvolvimento de alterações articulares degenerativas. Lima *et al* (2015) afirmam ainda, que é possível observar hipertrofia nos membros torácicos decorrente do alívio de peso dos membros pélvicos, o que desloca o peso do animal para os membros torácicos, que desenvolvem maior resistência.

A DCF foi descrita pela primeira vez na década de 1930, sendo interpretada como uma rara afecção que foi denominada primeiramente de subluxação congênita bilateral da articulação coxofemoral (SILVA, 2011). A base fisiopática da DCF é a disparidade entre a massa muscular da articulação coxofemoral e um célere desenvolvimento ósseo, o que ocasiona a frouxidão na articulação coxofemoral, que por sua vez predispõe a

articulação do cão a afecções degenerativas, como fibrose da cápsula articular, osteofitose, esclerose óssea acetabular, entre outras (LIMA *et al*, 2015).

A etiologia da DFC é variada, sendo que há diversos casos em que a etiologia é desconhecida, porém ressalta-se a preponderância do fator genético. De acordo com Silva(2011), cães com alto número de ascendentes displásico apresenta maior chance de desenvolver a displasia, da mesma forma, o controle calcado na seleção genética do cão para o acasalamento é capaz de reduzir em até 50% a possibilidade de desenvolvimento de displasia. Portanto, o fator hereditário é preponderante, porém não se apresenta como único fator etiológico (SOUZA, 2009).

de acordo com Souza (2009) há múltiplos fatores genéticos responsáveis pelo desenvolvimento da DCF. Além de fatores genéticos, outros eventos podem influenciare até determinar a incidência da doença, como a alimentação, taxa de crescimento, medicamentos e doenças que o cão desenvolva, alterações na circulação sanguínea e ação de hormônios.

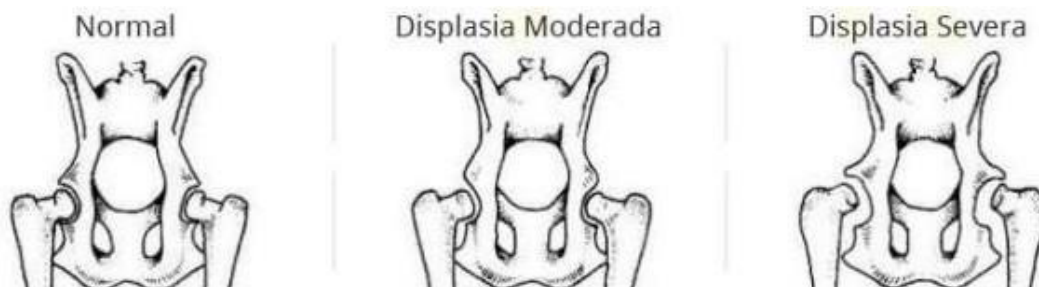Para o diagnóstico da DCF agregam-se diversas informações, como o histórico do animal, os sinais clínicos apresentados durante os exames radiográficos e anamnese. Contudo, nem sempre os sinais clínicos são compatíveis com os resultados do exame radiográfico (LIMA *et al*, 2015). Utiliza-se também os exames físicos para a obtenção do diagnóstico, em que observa o aumento no afastamento da articulação coxofemoral, claudicação que se intensifica após exercícios físicos, sinais de Ortolani positivo (teste físico que indica a estabilidade do quadril e aponta a presença de subluxações), além da tolerância do cão para realizar exercícios, cor, dificuldade para se levantar, e outros sinais observáveis pelo exame clínico, como a hipertrofia dos membros torácicos e atrofia nos membros pélvicos (SILVA, 2011).

Ressalta-se, porém, que diversas outras patologias ortopédicas e neurológicas como a síndrome da cauda equina, ruptura do ligamento cruzado, neoplasia óssea, entre outros. Dessa forma, compreende-se que a confirmação diagnóstica se dá com base em achados físicos e radiográficos, além dos sinais clínicos, idade, raça e histórico do cão.

O tratamento da DCF se dá por meio de intervenção cirúrgica e tratamentos paliativos e alternativos, visto que a DCF é uma afecção incurável. Contudo, de acordo com Rocha *et al* (2008), apenas cerca de 30% dos cães radiograficamente afetados pela displasia necessitam de tratamento, pois cerca de 70% dos animais não apresentam sinais clínicos.

Além dos tratamentos convencionais oferecidos por profissional veterinário em consultório, há demais opções terapêuticas para amenizar a dor que o animal sente, como acupuntura, hidroterapia e demais práticas terapêuticas alternativas. Além disso, recomenda-se o uso controlado de fármacos, especialmente anti-inflamatórios e condoprotetores que auxiliam na produção de cartilagem e mitigação da degradação do colágeno. A intervenção cirúrgica é recomendável apenas em casos avançados de displasia (COLVERO *et al*, 2020).

Imagem 2 – Imagem ilustrativa dos diferentes tipos de grau da DCF (não usar cigras em imagens)



Fonte:

<https://www.portaldodog.com.br/cachorros/saude/displasia-coxofemural>

2.2. PRINCIPAIS PROCEDIMENTOS CIRÚRGICOS

Os procedimentos cirúrgicos são recomendáveis em casos de DCF avançados, quando o tratamento conservador já não produz mais resultados satisfatórios e falha em controlar a função, amplitude do movimento e o nível de dor do animal. Vale ressaltar que o tipo de procedimento indicado para

cada animal varia de acordo com seu histórico, idade, os achados físicos e radiográficos, além das condições econômicas e financeiras do dono, uma vez que a intervenção cirúrgica possui custo elevado (ALTUNATMAZ *et al*, 2003). Dentre as intervenções cirúrgicas em cães com DCF, estão a osteomia tripla pélvica (SILVA, 2011), artroplasia completa da articulação (BRITO, 2021), remoção da cabeça e do colo do fêmur por meio de ostectomia entre outros (COLVERO *et al*, 2020).

2.2.1 OSTEOMIA TRIPLA PÉLVICA

A Osteomia Tripla Pélvica (Triple Pelvic Osteotomy - TPO) é uma intervenção cirúrgica cujo escopo são aumentar o recobrimento do acetábulo sobre a cabeça femoral através da realocação da porção acetabular pélvica, além de manter a congruência regular da cabeça femoral e acetabular e evitar o desenvolvimento de Artropatia Degenerativa (SILVA *et al*, 2017). A TPO é indicada para cães em que o acetábulo recobre apenas uma porção da cabeça femoral e ainda não apresenta sinais de artropatia degenerativa na articulação coxofemoral. Segundo Silva *et al* (2017) para o cão se tornar elegível para a realização da TPO, não deve apresentar acetábulo raso nem nenhum tipo de afecção neurológica. É indicada para cães jovens, entre quatro e oito meses, em que é possível se utilizar da vantagem da capacidade de remodelamento de ossos jovens, antes que a cartilagem das articulações seja afetada de forma mais intensa (COLVEIRO *et al*, 2020). Os autores ressaltam que a TPO pode não produzir os resultados positivos esperados quando o animal apresentar grave comprometimento da cartilagem da cabeça femoral, caso o acetábulo estiver preenchido por tecido ósseo ou caso houver comprometimento da borda acetabular dorsal em razão de esclerose óssea (COLVEIRO *et al*, 2020). Em média, cerca de 15 dias após a realização do procedimento, o cão poderá utilizar seu quadril operado sem grandes dificuldades e livre de dor. Portanto, considera-se que a TPO produz resultados positivos quando realizada para tratar displasia em cães (MUSTE *et al*, 2014).

Contudo, o período pós-operatório inspira cuidados, pois o cão deve

ser auxiliado em quaisquer tarefas que envolvam o membro operado durante ao menos dez dias. Contudo, o procedimento deve ser realizado de maneira célere e por um profissional experiente, para que sejam evitados possíveis danos nas articulações (MUSTE *et al*, 2014).

2.2.2 ARTROPLASTIA COXOFEMORAL TOTAL

A Artroplastia Coxofemoral Total (ACT) consiste substituição total da articulação coxofemoral é um procedimento que consiste na remoção de uma articulação coxofemoral degenerativa. Realiza-se a remoção da cabeça e colo femoral e posterior amoldamento e escavação do canal medular femoral e acetábulo como preparação da recepção do implante (FERRARI; CAMARGO; DE CONTI, 2017). Ressalta-se que há diversos tamanhos de implantes, portanto cães acima de 15kg são elegíveis para o procedimento. Após a remoção e preparação do tecido ocorre inserção de prótese femoral e prótese acetabular em cálice. A substituição total da articulação coxofemoral é recomendável para cães de grande e gigante porte já adultos, pois o procedimento deve ser realizado após o desenvolvimento ósseo completo do animal, ou seja, deve ser realizado após o fechamento das metáfises. (BRITO, 2021).

De modo geral, a ACT é realizada em cães já mais maduros com DCF avançada em que os tratamentos convencionais já não produzem mais resultados positivos. Vale ressaltar que não há limite de idade, porém cães idosos podem apresentar afecções sistêmicas, o que compromete a possibilidade de realização da ACT. De acordo com Ferreira; Camargo; De Conti (2017) a ACT em cães é realizada de forma tão tardia quanto possível, tradicionalmente. Da mesma forma ocorre com humanos, em que a substituição da articulação coxofemoral que está em constante degeneração por prótese é realizada de forma tão tardia quanto possível pois, reduz a necessidade de revisão ou substituição da prótese. A ACT é tradicionalmente realizada em cães de médio, grande e gigante porte, porém, por meio do advento do sistema micro-THR (Total Hip Replacement), é possível realizar o mesmo procedimento em cães de porte pequeno e gatos (ROH *et al*, 2017). De acordo com os autores, a ACT por meio do sistema micro-THR se revela

uma técnica promissora, porém requer alto investimento financeiro do dono e um pós-operatório longo e cuidadoso.

As próteses inseridas para a substituição da articulação são compostas de liga metálica de titânio, aço inoxidável ou cromo-cobalto (BRITO, 2021). De acordo com Ferrari; Camargo; De Conti (2017), a ACT, também conhecida como artroplastia de quadril é um procedimento com alta taxa de sucesso, capaz de conferir ao animal aumento na qualidade de vida, alívio da dor, movimentos regulares e satisfatórios de extensão da articulação coxofemoral, maior suporte do peso e marcha normal.

Para Ferrari; Camargo; De Santi (2017), as ACTs cimentadas são amplamente mais comuns do que os procedimentos não cimentados. O cimento utilizado na ACT (Cimento PMMA) atua como argamassa que une de forma coesiva o implante e o osso, portanto, se usa às irregularidades existentes no osso e no implante.

As complicações que envolvem a ACT são de baixa prevalência, portanto o procedimento é adequado e indicado, porém, é necessário que o dono do cão seja comprometido com o tratamento, especialmente com a preservação do repouso pós-operatório. Atualmente possui um alto custo, portanto o dono deve possuir disponibilidade financeira (BRITO, 2021). De acordo com Löfqvist; Frykman, (2015) a realização do procedimento em cães muito jovens, cães com displasia severa e realização do procedimento por cirurgião com pouca experiência se apresentam como desafios para a realização da ACT.

2.2.3 OSTECTOMIA DE CABEÇA E COLO FEMORAL

A Ostectomia de Cabeça e Colo Femoral (OCCF) se apresenta em procedimento recomendável para cães que sofrem com enfermidades na articulação coxofemoral, como a DCF. É adequada para cães de qualquer idade, porém preferencialmente com menos de 18kg, pelo fato de a taxa de sucesso ser superior em cães menores e mais leves. O objetivo da ostectomia de cabeça e colo femoral é a remoção da cabeça e colo femoral, de forma a eliminar os pontos de contato dolorosos, permitindo que a articulação de encaixe e esfera seja substituída por uma pseudo articulação de tecido

fibroso futuramente (ENGSTIG *et al*, 2022).

O procedimento é realizado por meio de uma incisão cutânea curva cranial e dorsalmente ao trocanter maior do fêmur. A incisão prossegue pelo tecido subcutâneo e fascia lata para possibilitar a exposição do musculo tensor da fáscia lata. Em seguida, utiliza-se afastadores de Gelpi para manter as musculaturas do bíceps femoral e o tensor da fascia lata, para possibilitar a exposição da articulação coxofemoral para a realização do procedimento. Para a remoção das irregularidades ósseas remanescentes na superfície de corte do fêmur, utiliza-se a técnica de curetagem. Por fim, realiza-se a sutura dos tecidos com fios e pele de nylon (PAULO FILHO; FERANTI, 2018).

Após a cicatrização e posterior remoção da sutura cutânea, normalmente o procedimento que possui alta taxa de sucesso, o cão experimenta o cessar da dor ao se movimentar e apoio regular do peso do corpo em cima do membro operado. Ressalta-se que o cão deve ser encorajado a utilizar o membro operado e deslocar o peso de seu corpo regularmente sobre o membro de três a sete dias após a operação, portanto, compreende-se que o período pós-operatório não é longo ou inspira demasiado cuidado. É recomendável que o cão realize exercícios na água, como natação e hidroterapia após a completa cicatrização da incisão, em razão de seu baixo impacto. Caso necessário, a redução do peso do animal também pode ser recomendável (ENGSTIG *et al*, 2022).

Após o procedimento é necessário a realização de exames radiográficos para a verificação da quantidade e configuração do osso remanescente. Para que o cão atinja a funcionalidade e movimentação definitiva são necessários cerca de três meses após o sítio cirúrgico. Segundo Paulo Filho; Feranti (2018) a OCCF é um procedimento seguro e com alta taxa de sucesso, capaz de possibilitar melhora efetiva na marcha do cão, além de proporcionar a locomoção sem dor e com qualidade de vida.

2.2.4 DESNERVAÇÃO CAPSULAR PERCUTÂNEA

A Desnervação Capsular Percutânea é um procedimento relativamente simples e moderno para o tratamento de displasia coxofemoral, que consiste na destruição por meio de curetagem de uma pequena faixa do

periósteo pela face lateral do ílio, nas proximidades da articulação do quadril, comprometendo gravemente os ramos dos nervos ciático, femoral e glúteos, que inervam a articulação. Esse procedimento proporciona eficaz alívio da dor do cão, conferindo maior qualidade de vida (SILVA *et al*, 2012).

Os achados científicos acerca da desnervação da capsula da articulação do quadril se tornam relevantes, visto que a remoção do periósteo do íleo na região que encontra a capsula articular ocasiona a denervação da cápsula, promovendo o alívio da dor sem alterar a consciência e possibilita a retomada da movimentação regular em cães com displasia (SELMI; PENTEADO; LINS, 2009).

A desnervação capsular consiste na desperiostização da borda acetabular e é comumente utilizada como técnica de alívio de dor articular e mitigação da alteração da marcha causada pela DCF e Doença Articular Degenerativa (DAD), que comumente é uma afecção secundária à displasia, conforme indicam Rocha *et al* (2013). Na pesquisa dos autores, constatou-se que dos dez cães submetidos à desnervação capsular, 70% apresentaram redução da dor articular e 30% apresentaram estabilidade da dor. Na questão da andadura, 80% dos cães apresentaram melhora na marcha, enquanto 20% dos cães apresentaram estabilidade, seis meses após a realização da desnervação (ROCHA *etal*, 2013).

De acordo com os autores, todos os cães, incluindo os que não apresentaram melhora clínica na dor e andadura, passaram a realizar atividades que antes da cirurgia não era possível, como manter-se por tempo prolongado em posição quadrupedal e bípede, coçar o corpo com os membros pélvicos, maior disposição e aceitação ao exercício físico e maior facilidade para se levantar. De acordo com os autores, a desnervação de cápsula coxofemoral em cães portadores de DCF e DAD secundária à displasia apresentaram redução na instabilidade e melhora a qualidade de vida do animal (ROCHA *et al*, 2013).

Ressalta-se que o sítio cirúrgico é uma medida que envolve riscos, alto custo e é evitável em casos em que é possível a realização do diagnóstico precoce e posterior tratamento por meio de métodos convencionais. Porém, caso o sítio cirúrgico não possa ser evitado em decorrência do avanço da

afecção, a OCCF é uma eficiente, relativamente comum e previsível alternativa para o controle da dor e melhora na deambulação do cão (ENGSTIG *et al*, 2022).

3 METODOLOGIA

O trabalho foi realizado a partir do procedimento metodológico da revisão sistemática de literatura com interpretação dos dados por uma abordagem qualitativa. Foram, assim, consultados os repositórios digitais da Scielo, Capes, Pubmed, Biblioteca Virtual de Medicina Veterinária e Zootecnia – BVS-vet, Lilacs e Google Scholar, com os seguintes descritores de pesquisa: displasia coxofemoral; medicina veterinária; diagnóstico e tratamento.

Pautou-se, a busca por artigos pela estratégia PICO (população, intervenção ou exposição, controle ou comparador e desfecho), tal estratégia permite a formação de temas de pesquisa de diversas naturezas (Tabela 1).

Tabela 1 – Estratégia PICO

Acrônimos	Descrição	Análise
P	População	Cães de médio, grande e gigante porte
I	Indicador	Displasia coxofemoral
C	Comparação	Entre tratamentos
O	<i>Outcomes</i>	Tratamentos atuais para a displasia coxofemoral

Foram definidos os seguintes critérios de inclusão: delimitação temporal de 2013a 2022, completos, em língua portuguesa ou inglesa, que abordem o tratamento da displasia coxofemoral. Os critérios de exclusão foram: artigos publicados fora da delimitação temporal, incompletos e que não atendessem o tema da pesquisa.

4 RESULTADOS E DISCUSSÃO

Após a inserção das palavras-chave “Displasia Coxofemoral” “Cães” “Técnicas Cirúrgicas”, nos repositórios de pesquisa foram encontrados inicialmente 23 resultados. Foram aplicados os critérios de inclusão, obtendo o novo resultado de 17 artigos. Após a leitura dos títulos e resumos e aplicação dos critérios de exclusão, foram retirados 2 artigos duplicados, 6 com acesso restrito e 3 que não correspondiam ao tema de estudo, restando 6 artigos para a amostra final. O tratamento de dados foi por uma abordagem qualitativa, sendo o resultado apresentado pelas variáveis: “autor, ano, título, periódico, tipo de pesquisa e principais achados” (Tabela 2).

Tabela 2 – Caracterização da amostra da pesquisa

Nº	Autor/a no	Título	Periódico	Tipo de Pesquisa	Procedimento Relatado
A T 1	Brito (2021)	Artroplastia total de articulação coxal em canino: relato de caso	Universidade Federal De Santa Catarina	Relato de caso	Artroplastia Total de Quadril (ATQ)
A T 2	Rocha <i>et al</i> (2021)	Desnervação acetabular crânio lateral em cães com displasia coxofemoral: associar ou não com tenectomia pectínea, tenotomia do iliopsoas e desnervação ventral?	Medicina Veterinária (UFPE)	Estudo Comparativo	Desnervação acetabular crânio lateral; tenectomia pectínea; tenotomia do iliopsoas e desnervação ventral
A T 3	Perez Neto <i>et al</i> (2021)	Sinfisiódese púbica juvenil associada à miectomia do pectíneo para tratamento de displasia coxofemoral em cão	Acta Scientia e Veterinária	Relato de Caso	Sinfisiódese púbica juvenil
A T 4	Colvero <i>et al</i> (2020)	Physical therapy treatment in the functional recovery of dogs submitted to head and femoral neck ostectomy: 20 cases	Ciência Rural	Relato de Casos	Ostectomia da Cabeça e Colo Femoral (OCCF)
A T 5	Rocha <i>et al</i> (2013)	Denervação articular coxofemoral em cães com doença articular degenerativa secundária à displasia	Ci. Anim. Bras	Relato de Caso	Denervação articular coxofemoral

A T 6	Parizzi (2021)	Sinfisiodese púbica juvenil em canino: relato de caso	Universi dade Estadual de Santa	Relato deCaso	Sinfisiodese púbica juvenil em canino
-------------	-------------------	---	--	------------------	--

Brito (2021) atendeu em fevereiro de 2021 um cão da raça Golden Retriever de 46kg, fêmea, com sinais clínicos de displasia coxofemoral por fatores genéticos. Após a realização de exame clínico e radiográfico, constatou-se DCF em ambos os membros pélvicos o que motivou a realização da artroplastia total de quadril do membro pélvico direito com utilização de prótese não cimentada.

Rocha *et al* (2021) realizaram o procedimento da tenectomia pectínea, tenoromia do músculo ilíacos, desnervação crânio lateral e ventral, no antímero esquerdo e posterior comparação com a realização da desnervação crânio lateral no antímero direito em 20 cães. Os animais foram operados de forma aleatória no Hospital Veterinário da Universidade Federal do Sergipe. Todos possuíam displasia coxofemoral, porém nenhum possuía outras condições degenerativas ou debilitantes que provocasse dor no quadril, como a DAD. As análises pré-operatórias duraram 7 dias, enquanto o acompanhamento pós-operatório durou 60 dias.

Colvero *et al* (2020) foi baseado na análise de 20 cães de portes variados com displasia coxofemoral que foram submetidos ao procedimento cirúrgico da Osteotomia de cabeça e colo femoral e foram submetidos à fisioterapia no pós-operatório para avaliar os efeitos da fisioterapia na recuperação da capacidade funcional dos cães submetidos ao OCCF.

A pesquisa de Perez Neto *et al* (2021) consistiu na realização de sinfisiodese púbica juvenil associada à miectomia do pectíneo para o tratamento da DCF, que busca a redução da dor, diminuindo a progressão da doença articular degenerativa e a tentativa de manter ou restaurar a função normal das articulações do paciente. O cão, de 17 semanas e raça São Bernardo, apresentava sinais clínicos de displasia coxofemoral, sobrepeso abdominal, claudicação nos membros pélvicos, sem histórico de trauma prévio na região. O exame ortopédico revelou atrofia acentuada nos membros

pélvicos, dor severa, sinais de Ortolani positivo e frouxidão nas articulações do quadril. A confirmação diagnóstica foi realizada por meio de exame físico e radiográfico, o que motivou a realização do procedimento cirúrgico da SPJ (Sinfisiodesse púbica juvenil) (PEREZ NETO *et al*, 2021).

A pesquisa de Rocha *et al* (2013) observou a eficácia da denervação coxofemoral em cães displásicos com o intuito do alívio da dor e melhora na estabilidade coxofemoral. Dez cães foram submetidos ao procedimento e posteriormente foram realizados exames físicos e clínicos para observar os resultados. Por fim, a pesquisa de Parizzi (2021) consistiu em relato de caso de cão displásico tratado com sinfisiodesse púbica juvenil. Tratou-se do tratamento de cão de raça Dogue de *Bordeaux*, com três meses e 10.5kg atendido em junho de 2021 no Rio Grande do Sul.

A pesquisa de Perez Neto *et al* (2021) se trata de um relato de caso e consistiu na utilização da técnica cirúrgica da SPJ. O procedimento é realizado em cães jovens (entre 12 e 20 semanas) para evitar que o cão desenvolva displasia, mesmo que possua predisposição genética. Por meio da técnica é possível reduzir em até 90% a chance de o cão desenvolver DCF. A técnica cirúrgica, considerada inovadora e minimamente invasiva se baseia no entendimento de que o fechamento da metáfise entre as laterais esquerda e direita do púbis, ou seja, os ossos da parte inferior da pélvis, irá forçar o acetábulo a se deslocar para as laterais, e conseqüentemente recobrir a cabeça femoral de forma mais eficiente, reduzindo assim, a instabilidade da articulação do quadril do cão. Ou seja, a SPJ visa interromper o crescimento dos ossos púbicos para criar giro acetabular no sentido ventrolateral, o que força o acetábulo a recobrir a cabeça femoral de forma mais eficiente.

O cão atendido pelos autores possuía 17 semanas, 28,5kg e sinais de displasia, além de dor e dificuldade locomotora. O cão foi submetido ao procedimento quando completou 20 semanas, ou seja, no limite etário indicado para a realização do procedimento. Ressalta-se que a realização da SPJ em cão com 20 semanas irá produzir resultados inferiores do que cães mais jovens, uma vez que nessa fase é possível interceptar o crescimento ósseo de forma mais eficiente. De acordo com Almeida (2021), a idade ideal para a realização da SPJ é 16 semanas. A técnica cirúrgica foi realizada da

seguinte forma:

O paciente foi anestesiado e posicionado em decúbito dorsal, sendo realizado acesso cirúrgico mediano na região púbica, inicialmente com incisão de pele lateralizada ao pênis, seguida pela divulsão do tecido subcutâneo, incisão da fáscia profunda, elevação da aponeurose dos músculos adutor e grácil, e incisão parcial da inserção do músculo reto abdominal no púbis (PEREZ NETO et al, 2021, p. 2).

O procedimento foi realizado da mesma forma por demais autores encontrados na literatura (BARNHART, 2016; DUELAND *et al*, 2010; ALMEIDA, 2021) o que indica que os autores seguiram o procedimento e o realizaram de forma correta. Em seguida é realizada a curetagem na parte cranial da sínfise púbica e cauterização de toda a sínfise a cada 2mm de seu comprimento (PEREZ NETO *et al*, 2021).

A realização da SPJ possibilita a melhora da qualidade de vida e da congruência articular coxofemoral, aumento no recobrimento acetabular sobre a cabeça femoral e intensificação do tônus dos tecidos moles adjacentes. Perez Neto *et al* (2021) ressaltam que a SPJ obtém resultados semelhantes a OTP e ostectomia dupla de pelve, porém é consideravelmente menos invasivo, requer cuidados pós-operatórios reduzidos e não possui implantes. Como limitações para a técnica, cita-se a faixa etária e o grau de displasia, que deve ser de leve a moderado (PEREZ NETO *et al*, 2021).

O caso relatado por Parizzi (2021) obteve resultados semelhantes com os de Perez Neto *et al* (2021). Pelo fato de o caso ser idêntico, ou seja, cão displásico tratado com SPJ, dispensa-se pormenorizar o procedimento. Após o procedimento o cão ficou internado por um dia para observação. O pós-operatório demandou repouso para a cicatrização, medicamentos e cuidados terapêuticos. Dos meses após a realização da SPJ, o cão retornou à clínica, em que se verificou redução da dor e da claudicação. O dono do animal confirmou que observou o retorno da funcionalidade e redução da dor (PARIZZI, 2021).

A pesquisa de Brito (2021) também se trata de relato de caso, em que uma fêmea de Golden Retriever foi consultada. Os sinais clínicos apresentados pelo cão eram marcha bamboleante, dor ao realizar movimentos simples, como subir escadas e descer do carro, intolerância a exercícios prolongados.

A confirmação do diagnóstico da displasia foi realizado por meio de exame físico que revelou claudicação moderada e deambulação alterada e Teste de Ortolani positivo. O exame radiográfico revelou artrose na articulação coxofemoral e remodelamento ósseo no acetábulo em ambos os membros pélvicos.

Diante da confirmação diagnóstica, o procedimento escolhido foi o da artroplastiatotal de articulação coxofemoral. O autor optou por utilização de prótese não cimentada pela baixa ocorrência de rejeição. As complicações que podem ocorrer nesse tipo de procedimento são: fissura da parte proximal do fêmur, infecção local, neoplasias, rotaçãoe até extração do componente acetabular, entre outros. Ainda assim, Brito (2021) afirmaque a artroplastia total de quadril se apresenta como um tratamento eficaz para a DCF e doenças associadas a ela, especialmente pelo fato de parte das complicações supracitadasestarem relacionadas ao erro humano, o que é evitável.

O retorno funcional do animal varia de acordo com sua idade, em que animais mais jovens apresentam a recuperação mais rapidamente. Além disso, o retorno funcional dos movimentos sem dor varia de acordo com fatores biológicos, mecânicos e clínicosdo animal. No caso relatado por Brito (2021) houve fissura óssea no decorrer doprocedimento, o que causou atraso na recuperação, demandou utilização de fios de cerclagem para a estabilização óssea e a internação do cão por quinze dias.

A pesquisa de Rocha *et al* (2021) objetivou a comparação de procedimentos cirúrgicos realizados com 20 cães com displasia coxofemoral, para determinar se o tratamento da displasia por meio da desnervação acetabular crânio lateral é o suficiente para a mitigação da dor e recuperação da capacidade funcional, ou se é necessário associaro referido procedimento com tenectomia pectínea, tenotomia do iliopsas e desnervação ventral. Os 20 cães, sendo dez cães jovens e dez adultos possuíam displasia bilateral e não possuíam outras enfermidades, foram operados de forma aleatória para evitar que o determinado procedimento fosse realizado em cães com determinada característica e influenciasse a fidelidade do resultado (ROCHA *et al*, 2021).

Ressalta-se que os 20 cães possuíam sinais clínicos semelhantes e todos foram submetidos à técnica cirúrgica da desnervação acetabular crânio

lateral, porém outros foram submetidos a demais técnicas. Os cães foram separados em dois grupos: grupo experimental, que as técnicas foram realizadas no membro pélvico esquerdo (MPE) e grupo de controle, em que foram realizadas apenas desnervação acetabular crânio lateral no membro pélvico direito (MPD). Os resultados obtidos pela pesquisa de Rocha *et al* (2021) revelaram que todos os cães apresentaram melhora semelhante na dor e na andadura. Após 30 e 60 dias os resultados de redução de dor não apresentaram alteração significativa, bem como a melhora na estabilidade coxofemoral.

Dessa forma, os autores concluíram que apenas a desnervação acetabular crânio lateral que foi realizada no grupo de controle MPD é suficiente para a redução e alívio da dor, bem como para o fortalecimento da musculatura periarticular, o que ocasiona a estabilidade coxofemoral. Portanto, apenas a técnica da desnervação acetabular crânio lateral é suficiente, descartando-se a necessidade de outras técnicas associadas (ROCHA *et al*, 2021).

Os resultados encontrados pelos autores supracitados foram semelhantes aos resultados obtidos por meio da pesquisa de Rocha *et al* (2013), em que dez cães foram submetidos à técnica de desnervação acetabular crânio lateral para tratamento de displasia coxofemoral. Nos exames de claudicação e teste de estação bípede foram observadas reduções significativas. Nos demais exames clínicos e físicos também foram constatadas reduções significativas da dor. 90% dos cães apresentaram aumento da estabilidade coxofemoral, enquanto 10% apresentaram estabilidade (ROCHA *et al*, 2013).

Segundo pesquisa desenvolvida por Colvero *et al* (2021) que consistiu no acompanhamento pós-operatório de 20 cães submetidos a OCCF. O acompanhamento fisioterápico foi variado, sendo utilizado diversos procedimentos de recuperação, como exercício em colchão de água, termoterapia, exercícios de alongamento passivo, eletroterapia, entre outros, além de acompanhamento da recuperação funcional do cão por meio de exames clínicos, como exame de ultrassonografia (COLVERO *et al*, 2021).

Os resultados obtidos pelos autores apontam que a técnica da OCCF é um procedimento satisfatório, capaz de reduzir os níveis de dor e melhorar a estabilidade coxofemoral do cão. A fisioterapia promove um efeito positivo na recuperação funcional do animal, mesmo que o tratamento fisioterápico seja iniciado de forma tardia. Diante disso, os autores recomendam a fisioterapia para cães submetidos à OCCF (COLVERO *et al*, 2021).

5 CONSIDERAÇÕES FINAIS

O presente trabalho visou compreender o conceito e características da displasia coxofemoral em cães, bem como abordar as técnicas cirúrgicas atuais e eficazes para o tratamento da afecção. Compreendeu-se que a displasia coxofemoral é uma afecção canina causada pela má formação da articulação do quadril. Sua etiologia é predominantemente genética e os sinais clínicos mais comuns envolvem a claudicação uni ou bilateral, dor, dificuldade de locomoção e funcional, deambulação bambolear, arqueamento do dorso, deslocamento do peso do corpo para os membros torácicos, o que pode ocasionar hipertrofia nos membros torácicos e atrofia nos membros pélvicos.

A literatura é heterogênea sobre as melhores opções cirúrgicas para o tratamento da displasia coxofemoral, apesar de haver diversas técnicas eficazes recomendáveis para casos variados. Dentre os procedimentos abordados no presente trabalho, a osteomia tripla pélvica, artroplastia completa da articulação, remoção da cabeça e do colo do fêmur por meio de ostectomia e Sinfisiodese púbica juvenil se destacam. Todos os procedimentos supracitados apresentam alta taxa de sucesso. Alguns desses, como a Sinfisiodese púbica juvenil é recomendável apenas para cães jovens de até 20 semanas com displasia mediana, portanto, há limitações em todas as técnicas. A técnica ideal para o cão varia de acordo com diversas características do cão e condição financeira do dono.

REFERÊNCIAS

- ALMEIDA, Raquel Lopes da Costa Ferreira de. **Canine Hip Dysplasia: Radiographic Evaluation of German Shepherds**. Évora: Universidade de Évora, 2021.
- ALTUNATMAZ, K. *et al.* Treatment of canine hip dysplasia using triple pelvic osteotomy. **Vet. Med.** – Czech. Vol. 48, n. 1–2, p. 41–46, 2003
- BARNHART, **Matthew. Juvenile Pubic Symphysiodesis for Treatment of Hip Dysplasia in Dogs**. MedVet-Clinical Center for Pets, 2016. Disponível em: https://www.medvetforpets.com/wp-content/uploads/2016/12/client_SPJ_Review.pdf. Acesso em 14 out. 2022.
- BRITO, Matheus Cândano de. **Artroplastia total de articulação coxal em canino: relato de caso**. Curitiba/SC: Universidade Federal de Santa Catarina, 2021.
- CARNEIRO, Rafael Kretzer; BING, Rafaela Scheer; FERREIRA, Marcio Poletto. Avaliação radiográfica da displasia coxofemoral em cães. **Ciência Animal**, v.30, n.4, p.104-116, 2020.
- COLVEIRO, Ana Caroline Teixeira *et al.* Physical therapy treatment in the functional recovery of dogs submitted to head and femoral neck osteotomy: 20 cases. **Ciência rural**. Santa Maria/RS: Vol. 0, n. 11, p. 1-8, 2020.
- CORR, Sandra. Hip dysplasia in dogs: treatment options and decision making. **In Practice** Vol. 29, p. 66-75. 2007.
- DEMEULEMEESTER, Stéphanie Christine. **Displasia coxofemoral em cães e gatos: análise das alterações radiográficas mais frequentes**. Porto Alegre: Universidade Federal do Rio Grande do Sul, 2016.
- DUELAND, R. T. *et al.* Canine hip dysplasia treated by juvenile pubic symphysiodesis. Part II: two-year clinical results. **Vet Comp Orthop. Traumatol.** Vol. 5, 2010.
- EDWARDS, Mike *et al.* **Canine Hip Dysplasia**. Alaska: Veterinary Specialists of Alaska, P.C. Client Information Sheet: Canine Hip Dysplasia (HD), 2020.
- ELIA, Walter Mario Cristiam. **Contribuição ao estudo anátomo-cirúrgico da relação topográfica do nervo isquiático com a articulação coxofemoral de cães para as intervenções operatórias de artroplastia total do quadril**. São Paulo: Universidade de São Paulo, 2010.
- ENGSTIG, Madeleine *et al.* Effect of Femoral Head and Neck Osteotomy on Canines' Functional Pelvic Position and Locomotion. **Animals**. Vol. 12, n. 1631, p. 2022
- FERRARI, Melissa Caroline. CAMARGO, Mauro Henrique Bueno de. DE CONTI, Juliano Bartolo. Artroplastia total como tratamento de lesões que acometem a articulação coxofemoral em cães – revisão bibliográfica. Umuarama: **Revista de Ciência Veterinária e Saúde Pública**. v. 4, Suplem. 2, 2017.
- GENUÍNO, Paula Cristina. **Parâmetros radiográficos de displasia coxofemoral na**

raça Rottweiler. Belo Horizonte: Universidade Federal de Minas Gerais, 2010.

LIMA, Bruna Bressianini *et al.* Diagnóstico e tratamento conservador de displasia coxofemoral em cães. **Revista Investigação Medicina Veterinária**, v.14, n.1, p.78-82, 2015.

LÖFQVIST, Karin. FRYKMAN, Ole. **Canine total hip replacement (THR): Challenges and Results in the Medium and Large dogs.** Hässleholm Sweden: Anicura Animal Hospital., 2015;

MUSTE, Marius M. *et al.* Efficacy of Triple Pelvic Osteotomy in Canine Hip Dysplasia. **Bulletin UASVM Veterinary Medicine.** Vol. 71, n. 2, 2014

PARIZZI, Guilherme José. **Sinfisiodesse púbica juvenil em canino: relato de caso.** Curitiba/SC: Universidade Federal de Santa Catarina, 2021.

PAULO FILHO, João Jorge Curi. FERANTI, João Pedro Scussel. **Ostectomia de cabeça e colo femoral em canino.** Bagé/RS: URCAMP-Centro Universitário da Região de Campanha, 2022.

PEREZ NETO, Daniel Munhoz Garcia *et al.* Sinfisiodesse púbica juvenil associada à miectomia do pectíneo para tratamento de displasia coxofemoral em cão: Relato de caso. **Acta Scientiae Veterinariae**,. 49(Suppl 1): 719. 2021.

ROCHA, Fábio Perón Coelho da *et al.* Displasia coxofemoral em cães. **Revista científica eletrônica de medicina veterinária**, Ano VI – Número 11 – Julho de 2008

ROCHA, Leandro Branco *et al.* Denervação articular coxofemoral em cães com doença articular degenerativa secundária à displasia. **Ci. Anim. Bras.**, Goiânia: v.14, n.1, p. 120-134, jan./mar. 2013

ROCHA, Leandro Branco *et al.* Desnervação acetabular crânio lateral em cães com displasia coxofemoral: associar ou não com tenectomia pectínea, tenotomia do iliopsoas e desnervação ventral? **Medicina Veterinária (UFRPE)**, Recife, v.15, n.4(out-dez), p.349-356, 2021

ROH, Yoon-seok *et al.* Micro Total Hip Replacement in Two Dogs with Legg-Calvé-Perthes Disease. **J Vet Clin.** Vol 34, n. 6, p. 454-458, 2017.

SCHASCHNER, Emma R. LOPEZ, Mandi J. Diagnosis, prevention, and management of canine hip dysplasia: a review. **Veterinary Medicine: Research and Reports.** Vol. 6 p.181–192, 2015

SELMÍ, André Luis. PENTEADO, Bianca Mota. LINS, Bruno Testoni. Denervação capsular percutânea no tratamento da displasia coxofemoral canina. *et al.* **Ciência Rural**,v.39, n.2, mar-abr, 2009. **Ciência Rural**, Santa Maria, v.39, n.2, p.460-466, mar-abr, 2009.

SILVA, Alessandra Ventura da. **Displasia coxofemoral: considerações terapêuticas atuais.** Porto Alegre: Universidade Federal do Rio Grande do Sul, 2011.

SILVA, Gisele Francine da *et al.* Desnervação capsular percutânea ou aberta no tratamento da dor na displasia coxofemoral canina. **Ciência Rural**, v.42, n.4, abr,

2012.

SILVA, Letícia Cristiane; PEREIRA, Lohanna Serafini Campos; PACHECO, Larissa Teixeira. O uso da fisioterapia em cães com displasia coxofemoral. **Research, Society and Development**, v. 11, n. 9, 2022.

SÔNEGO, Dábila Araújo. **Estudo genético-clínico da displasia coxofemoral em cães Shi Tzu através do poliformismo de nucleotídeos simples (SNPs)**. Dissertação. 36f. (Mestre em Medicina Veterinária). Cuiabá – MT: Universidade Federal do Mato Grosso, 2018.

SOUZA, Alexandre Navarro Alves de. **Correlação entre o grau de displasia coxofemoral e análise cinética da locomoção de cães da raça Pastor Alemão**. São Paulo: Universidade de São Paulo, 2009.

SPILLER, Paulo Roberto *et al.* Displasia coxofemoral em gato. **Acta Scientiae Veterinariae**. 43(Suppl 1): 68.; 2015.

VIEIRA, G. L. T. *et al.* Associação entre o ângulo de Norberg, o percentual de coberturada cabeça femoral, o índice cortical e o ângulo de inclinação em cães com displasia coxofemoral. **Arq. Bras. Med. Vet. Zootec.**, v.62, n.5, p.1094-1101, 2010.