

TÉCNICAS FISIOTERAPÊUTICAS NA PROTETIZAÇÃO E REABILITAÇÃO DE AMPUTADOS TRANSFEMORAIS

Brenda Anacleto Severino Rodrigues¹, Brenda Gonçalves Rocha¹, Mariana Menon Marcarini¹; Eduardo de Almeida Soares²

¹Acadêmicas de Fisioterapia Faculdade Multivix Nova Venécia

²Doutor – Docente Faculdade Multivix Nova Venécia

RESUMO

A amputação é um procedimento, geralmente cirúrgico, que consiste na retirada parcial ou total de um membro que gera limitações funcionais e é considerada um problema de saúde pública nacional e mundial. A eficiência do processo de protetização tem relação direta com a condição do coto, que pode ser moldado de maneira ideal para a adaptação da prótese por meio do enfaixamento, tendo a fisioterapia na fase de pós protetização, papel fundamental na aceleração da independência e da reincorporação do indivíduo a sociedade e as atividades cotidianas. Como a prótese apresenta uma imagem corporal ao indivíduo, ela possibilita uma maior confiança e melhor qualidade de vida. O estudo foi baseado em uma revisão de literatura com característica exploratória e explicativa através das plataformas SciELO, PubMed e LILACS. Esse trabalho identificou as técnicas fisioterapêuticas essenciais para cada etapa de reabilitação de amputados transfemorais nas fases pré, intra e pós-amputação, atuando no fortalecimento, dessensibilização do coto, melhora da função do membro protetizado, uso correto da prótese e treino de marcha com a prótese.

Palavras-chave: fisioterapia; amputação; transfemoral; prótese; cirurgia.

ABSTRACT

Amputation is a procedure, generally surgical, which consists of the partial or total removal of a limb that generates functional limitations and is considered a national and global public health problem. The efficiency of the prosthetics process is directly related to the condition of the stump, which can be ideally shaped to adapt the prosthesis through bandaging, with physiotherapy in the post-prosthetics phase playing a fundamental role in accelerating independence and reincorporation. from the individual to society and everyday activities. As the prosthesis presents a body image to the individual, it allows for greater confidence and a better quality of life. The study was based on a literature review with an exploratory and explanatory nature through the SciELO, PubMed and LILACS platforms. This work identified the essential physiotherapeutic techniques for each stage of rehabilitation of transfemoral amputees in the pre-, intra and post-amputation phases, acting on strengthening, desensitizing the stump, improving the function of the prosthetic limb, correct use of the prosthesis and gait training with the prosthesis.

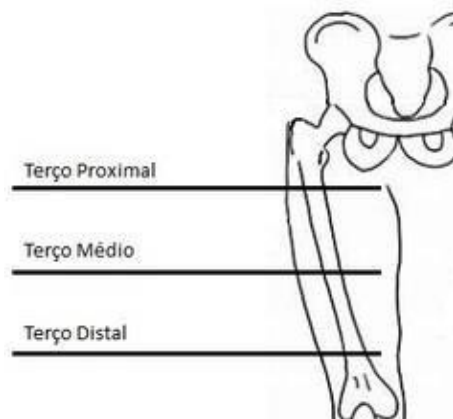
Keywords: physiotherapy; amputation; transfemoral; prosthesis; surgery.

1 INTRODUÇÃO

A amputação designa a retirada total ou parcial de um membro, geralmente de modo cirúrgico. As amputações são consideradas muito antigas em relação à humanidade e tem como objetivo restaurar o membro acometido, surgindo assim um novo membro, chamado coto (ZIEGLER *et al.*, 2019 apud CARVALHO, 1999).

Quando é realizada uma amputação, deve-se estar atento à escolha do nível. Geralmente a conduta é preservar o maior comprimento possível com o propósito de garantir uma boa cicatrização com apropriada cobertura de pele e sensibilidade mantida (BRASIL, 2013). O nível de amputação transfemoral é aquele realizado entre a articulação do joelho e quadril. Ela promove grandes mudanças no estilo de vida dos amputados devido a alterações anatômicas e funcionais que acarretam a mudança do centro de gravidade e a alteração na amplitude de movimento (GAILEY *et al.*, 2013).

Imagem 1 - Amputação à nível transfemoral



(Fonte: Blogão de Fisio)

A amputação de membros inferiores tem um número elevado de casos a nível mundial, acometendo mais a população idosa e indivíduos que apresentam doença arterial periférica (VAN EIJK *et al.*, 2012). A amputação se relaciona com

causas distintas, sendo a mais comum as doenças vasculares periféricas. Pode também estar relacionada com traumas mecânicos, acidentes de trabalho, tumores, mal formações congênitas, diabetes, queimaduras e patologias que acometem o aparelho locomotor, como é o caso da poliomielite (PACHECO; FRAGA, 2012 apud FRIEDMANN, 1994).

A retirada de um membro ocasiona diversas limitações funcionais que vão gerar um grande impacto físico e social, tal qual a diminuição da qualidade de vida e capacidade laboral do indivíduo. Isso reflete nos fatores socioeconômicos do país, caracterizando-se como um problema de saúde pública no Brasil e no mundo (SPICHLER et al., 2004).

Posteriormente à amputação, a utilização de uma prótese apresenta uma imagem corporal típica, auxiliando o indivíduo a desenvolver maior confiança e adquirir habilidades físicas com uma consequente melhora na qualidade de vida (BILODEAU; HÉBERT; DESROSIERS, 2000).

O processo de amputação é decisivo para salvar vidas e melhorar a qualidade de vida (MATEUS; PINHO, 2006). Frequentemente, esse processo deixa os indivíduos marcados socialmente, pois eles trazem no corpo, sinais que os tornam diferentes e com isso são vistos como imperfeitos e incapazes. É importante que o paciente considere a amputação como uma nova oportunidade de vida para conseguir adaptar-se ao seu novo corpo (PAIVA; GOELLNER, 2008). A fisioterapia deve ser realizada nas três fases pré, intra e pós-amputação tornando-a mais efetiva. Com o acompanhamento do profissional fisioterapeuta em todas as fases é possível alcançar maiores resultados em todos os âmbitos, desde o físico ao psicológico, promovendo uma maior qualidade de vida, constatando que esse profissional deve ser inserido no processo de reabilitação precoce.

O presente estudo teve como objetivo, identificar, através de revisão da literatura, as técnicas fisioterapêuticas mais eficazes para os diferentes momentos da reabilitação de amputados transfemorais, bem como objetivou-se relatar as alterações cinético funcionais em amputados, descrever a atuação da

fisioterapia no processo de pós-protetização, demonstrar os benefícios fisioterapêuticos nas fases pré, intra e pós-amputação, além de analisar e descrever os efeitos da falta de acompanhamento fisioterapêutico no paciente amputado.

Tendo em vista as limitações funcionais e os impactos físicos e sociais decorrentes da amputação, técnicas fisioterápicas mostram-se essenciais no processo de protetização com enfoque no desenvolvimento cinético funcional dos amputados. Os recursos fisioterapêuticos propiciam a melhor adesão durante todo o processo desde a amputação até a fase de protetização, reintegrando o paciente para a sociedade com maior nível de funcionalidade.

O estudo foi baseado em uma revisão bibliográfica, com característica exploratória e explicativa, desenvolvida a partir de buscas em artigos científicos de forma eletrônica e compilados nas plataformas indexadas: PubMed, SciELO, LILACS, publicados nos idiomas inglês e português entre os anos de 1994 e 2021 que abordaram temas sobre amputação, protetização e atuação da fisioterapia.

Desse modo o problema que norteou nossa pesquisa foi: de que maneira a fisioterapia vai contribuir para a efetivação do processo de tratamento de amputados nas fases pré, intra e pós-amputação, para que alcance maiores resultados desde o contexto psicológico ao físico.

2 REVISÃO DE LITERATURA

2.1 AMPUTAÇÃO E ALTERAÇÕES CINÉTICO FUNCIONAIS

As amputações de membros inferiores geram alterações sociais e físicas, provocando uma restrição na execução de atividades funcionais. Modificações na marcha, equilíbrio, limitação no trabalho e nas atividades diárias, podem ocorrer devido à amputação (NOLAN, 2012).

Por consequência da cirurgia de amputação, o paciente é submetido a uma avaliação pelo fisioterapeuta e pela equipe multidisciplinar, de forma a estabelecer um plano de tratamento específico para o paciente. A avaliação consiste na

anamnese, na avaliação da agilidade, avaliação da força muscular e avaliação da amplitude de movimento. Dentro da inspeção e palpação, é importante observar o coto, deve-se avaliar a forma, edema, cicatrização, proeminência óssea, realizar a perimetria para saber o comprimento e a circunferência e avaliar a dor fantasma e sensação do membro fantasma. Também, é importante avaliar o sistema respiratório e cardiovascular do paciente (SANTOS et al., 2010).

Posteriormente à amputação, há o aparecimento do coto, que é o atual membro. Nele podem ocorrer dor e/ou sensação fantasma, comprometimento vascular e deformação, o que leva ao comprometimento da reabilitação (PROBSTNER; THULER, 2006). No pós-cirúrgico a fisioterapia tem como objetivo prevenir contraturas musculares e deve-se posicionar o coto de forma correta com intuito de evitar deformidades de abdução, flexão e rotação externa de quadril (BRITO; ISERNHAGEM; DEPIERI, 2005).

Na fase pós-amputação as contraturas são comuns e, para que essa condição não aconteça, a fisioterapia atua no posicionamento do paciente no leito logo depois da cirurgia de amputação, fazendo com que o membro amputado não permaneça em uma posição em que os músculos estejam encurtados. De modo geral, as contraturas leves são tratadas com exercícios de posicionamentos, exercícios de fortalecimento, alongamentos e mobilizações (CARVALHO et al., 2005).

Além das contraturas, a dor e a sensação fantasma surgem após a amputação. A dor fantasma é designada como a sensibilidade dolorosa na região, ou seja, no membro residual. Já a sensação fantasma é identificada como algumas sensações no local do membro inexistente, sem presença de dor na região. A intervenção ou orientação prévia da fisioterapia vai auxiliar para que não ocorra essas disfunções, fazendo com que contraturas musculares, diminuição da força muscular e perda da amplitude de movimento não modifiquem o resultado da reabilitação e, conseqüentemente, da protetização (NIKOLAJSEN; JENSEN, 2001).

Juntamente à dor e sensação fantasma, aparecem as assimetrias em relação à postura que abrangem a inclinação pélvica, o desequilíbrio no membro inferior e as restrições ao movimento de flexão de quadril, o que pode ter como consequência a desproporção corporal, afetando o equilíbrio e a harmonia da marcha, restringindo as atividades diárias e a funcionalidade, isso se dá geralmente quando a amputação é a nível transfemoral (GAUNAURD et al., 2011).

Em decorrência da amputação observam-se alterações posturais, alterações no equilíbrio e na descarga de peso (SILVA; TOS; FABIANO, 2021). Uma das orientações fisioterapêuticas é que o amputado deve incluir os cuidados com a postura no processo de reabilitação com objetivo de evitar malefícios que acometem a coluna (GAUNAURD et al., 2011). Diante disso, é importante a utilização de uma avaliação abrangente para identificar essas alterações que podem influenciar na qualidade de vida de amputados de membro inferior (SILVA; TOS; FABIANO, 2021). As assimetrias corporais decorrentes de uma amputação a nível transfemoral fazem com que o indivíduo fique mais vulnerável a um aumento de quedas, ocasionado diminuição da força muscular e algumas restrições neuro-músculo-esqueléticas em resposta a discrepância inerente (VAN VELZEN et al., 2006).

Os amputados de membros inferiores não possuem muitos mecanismos naturais que reduzem o impacto das forças durante a marcha, especificamente como o coxim do calcâneo e os movimentos osteocinemáticos dos membros inferiores, o que pode levar à dor, lesões na pele, desgastes articulares, desequilíbrio, desvios posturais, assimetrias na marcha, dentre outros (GOLDSTEIN; SANDERS, 1998). Diante dessas restrições, o paciente que foi amputado a nível transfemoral tem uma redução na velocidade da marcha, uma vez que a absorção de forças, choques e a descarga de peso são danificadas e fazem com que a marcha se torne disfuncional (BRITO; ISERNHAGEM; DEPIERI, 2005; NEALY; GARD, 2008).

Também ocorre um desajuste na marcha devido à perda de equilíbrio, decorrente da ausência de tendões, da perda da cápsula articular de músculos e de informações sensitivas da pele (KIRKWOOD et al., 2007; SAGAWA et al., 2011).

Um dos principais pontos da reabilitação de amputados de membros inferiores é a retomada da marcha independente e funcional. A prótese é utilizada para atingir esse objetivo e para igualar as perdas funcionais, se possível (BLUMENTRITT; SCHMALZ; JARASCH, 2001). Dessa forma, a reabilitação dos amputados enfatiza o ortostatismo e a habilidade de ambular com a prótese (NADOLLEK; BAUER; ISLES, 2002).

2.2 BENEFÍCIOS DA FISIOTERAPIA NAS FASES PRÉ-INTRA E PÓS-AMPUTAÇÃO

2.2.1 Fisioterapia na fase Pré-Amputação

São numerosas as alterações que acontecem na vida do indivíduo que é submetido à uma amputação, influenciando na sua qualidade de vida. A Organização Mundial da Saúde (OMS), compreende a qualidade de vida como a percepção do indivíduo sobre a sua posição na vida no contexto da cultura e de sistemas de valores em que vive, presumindo seus objetivos, expectativas, padrões e preocupações. A qualidade de vida está relacionada com três domínios: o bem-estar físico, social e o psicológico (FLECK et al., 2000).

Sabemos que a ressecção de um membro, além das limitações e alterações cinético funcionais, gera um impacto físico e social, tendo um impacto direto na qualidade de vida e na realização das atividades de vida diárias (OZAKI et al., 2010). Sendo assim, a fisioterapia assume um papel fundamental em todas as fases desse processo, tendo objetivos específicos em cada etapa (AGNE et al., 2004).

Um dos objetivos consiste em considerar variados aspectos relacionados a fatores físicos e deve-se atentar quando for realizar uma avaliação pré-operatória. É importante avaliar o nível de visão e audição, a circulação, o controle vesical e intestinal, o sistema cardiopulmonar, a força dos músculos do tronco, a mobilidade da coluna e da pelve, o equilíbrio e a postura no geral. É importante consideraresse fatores, pois eles podem contribuir para complicações no processo de reabilitação. Além disso, é necessário avaliar as condições físicas e sociais, se for fundamental, devem-se realizar adaptações no domicílio e na rede de suporte para cuidado (DIOGO, 2003). Com uma avaliação minuciosa desses aspectos supracitados será possível traçar o plano de tratamento fisioterapêutico.

Além da avaliação desses fatores que podem contribuir para complicações, é necessário avaliar a parte cognitiva do paciente, identificando suas habilidades quanto ao aprendizado e adaptação da prótese, bem como sua capacidade de alcançar um ótimo nível de autonomia e independência. Dentro das orientações, é necessário prescrever sobre o posicionamento do tronco com intuito de prevenir encurtamentos e deformidades em decorrência da má postura (BRASIL, 2013).

O tratamento fisioterapêutico na fase pré-amputação deve ter início com a realização de exercícios respiratórios para a manutenção da capacidade vital e para prevenção de possíveis complicações no pós-operatório. Dentro dessa fase é imprescindível a realização do treino de tarefas que fazem parte do dia a dia do paciente, ou seja, atividades que fazem parte do seu cotidiano, desde autocuidado à troca de posturas. Essas atividades devem ser supervisionadas e introduzidas no tratamento para que o paciente seja treinado e tenha sua independência, o que trará benefícios em todos os âmbitos, desde o emocional até ao fortalecimento e condicionamento, que será bem-sucedido, proporcionando ao paciente motivação e desejo de evoluir (BRASIL, 2013).

A reabilitação na fase de pré-amputação poucas vezes pode ser desempenhada em todos os pacientes. Os candidatos aptos para esse tipo de

tratamento são aqueles que já possuem uma patologia em desenvolvimento e ainda batalham para que não necessitem passar pela amputação. Os indivíduos que não precisam de uma amputação urgente, devem ser submetidos a um preparo físico e psicológico, tendo como objetivo passar orientações e preparar para uma provável amputação, buscando ocasionar menos transtornos futuros após a cirurgia da amputação (SANTOS et al., 2010).

2.2.2 Fisioterapia na Fase Intra-Amputação

O indivíduo que sofre uma amputação passa por mudanças no estilo de vida modificando a capacidade do sistema músculo esquelético, diminuindo o envolvimento em atividades, limitando a participação social e originando dificuldades na prática funcional. A fisioterapia vai atuar para que o amputado se adapte a esta nova condição que acarreta alterações econômicas, sociais e familiares (TICIANELI; BARAÚNA, 2002; SCHOPPEN et al., 2003).

Em seguida à amputação o paciente deve ser direcionado para a reabilitação com a finalidade de ser norteado quanto aos cuidados com o coto, para que apresente uma boa cicatrização de modo a evitar infecções e para manter uma boa higiene do membro residual, prevenindo assim uma nova amputação. Outrossim, recomenda-se incorporar algumas medidas médicas, psicológicas, educacionais, sociais e econômicas com intuito de tornar o paciente apto para a reincorporação à sociedade (CARVALHO et al., 2005).

Os cuidados com o coto seguidamente à amputação são essenciais para que haja um bom prognóstico no tratamento e um bom encaixe da prótese, fazendo-se necessário o enfaixamento do coto, que tem por finalidade reduzir o edema e gerar o formato cilíndrico esperado. O enfaixamento deve ser realizado em forma de oito ou em espiral e a pressão deve ser maior de distal para proximal, devendo ficar sem pregas, conduzindo à uma extensão articular devido à pressão distal. No momento de retirar o enfaixamento que pode ser de duas em duas horas, é preciso observar a pele do coto e a cicatriz, buscando a presença de

feridas e/ou áreas avermelhadas (PASTRE et al., 2005).

A fisioterapia no pós-operatório imediato é indispensável quanto ao correto posicionamento do coto no leito, o amputado deve evitar o padrão de flexão do joelho, abdução e rotação externa de quadril. Não é recomendado utilizar travesseiro embaixo do coto e os membros inferiores devem estar sempre alinhados com a intenção de evitar contraturas, elas têm a possibilidade de surgir em decorrência do desequilíbrio muscular, da perda de estimulação plantar ou resultante de algum posicionamento inadequado (PASTRE et al., 2005).

Tendo em vista todas as alterações nessa fase, deve-se discorrer sobre dor fantasma, apresentar o prognóstico funcional, relatar as metas de reabilitação de curto, médio e longo prazo, avaliar a amplitude de movimento das articulações e a força muscular, bem como conhecer o suporte social, realizar um preparo psicológico para todo o processo pós-operatório até a fase de protetização. Nessa fase ainda, caso o paciente apresente um bom condicionamento físico, inicia-se o treino de marcha com barras paralelas, sendo de suma importância que o paciente se habitue a nova anatomia (BRASIL, 2013).

A alteração na marcha é uma das principais alterações cinéticas funcionais decorrentes da amputação, desse modo, o treino de marcha vai possibilitar maior autonomia ao amputado. Dessa forma, é de grande relevância a reorganização e a adaptação corporal do indivíduo, com intuito de reduzir assimetrias e ajustes compensatórios (BRITO; ISERNHAGEM; DEPIERI, 2005). É necessário melhorar a dinâmica e proporcionar a independência na marcha, restaurando a mobilidade e restabelecendo o maior nível de funcionalidade ao comparar com a normalidade e com o membro sadio. Em pacientes amputados a descarga de peso também é prejudicada (CRENSHAW et al., 2013).

Diante das alterações anatômicas e biomecânicas, acredita-se que a eficiência do processo de protetização tem relação direta com a condição do coto, por meio do enfaixamento o coto é moldado de maneira ideal para a adaptação da prótese. Quando não ocorre esse enfaixamento e quando o coto apresenta edema, a vida útil da prótese é curta, pois não haverá o encaixe e como

consequência poderá ocorrer a atrofia do coto, tornando o encaixe da prótese maior, fazendo-se necessário uma nova prótese. Sendo assim, os pacientes precisam ser educados a realizar o enfaixamento de forma correta, sendo instruídos e supervisionados pelo fisioterapeuta de forma a minimizar contraturas e deformidades que possam dificultar a reabilitação protética (NUNES; MELLO; MONNERAT, 2009).

2.2.3 Fisioterapia na fase Pós-Amputação

O indivíduo que passa por uma amputação sofre diversas alterações, não exclusivamente físicas, mas também emocionais e socioeconômicas. Tais alterações são capazes de se tornar agravantes de complicações pós amputação, com deformidades em flexão, irregularidades ósseas, excesso de partes moles, neuromas dolorosos, cicatrização inadequada, comprometimento vascular, o que pode prejudicar o processo de reabilitação nas fases de recuperação funcional (PINTO et al., 1998).

Por meio dessas alterações a abordagem fisioterapêutica deve ser de forma precoce, pretendendo a adaptação à uma prótese e uma recuperação funcional, possibilitando circunstâncias de reorganização profissional e reintegração social. As diversas alterações que acontecem no corpo do amputado podem impedir o bom progresso de cada fase de reabilitação (LIMA; CHAMLIAN; MASIERO, 2006). Constantemente, indivíduos amputados desenvolvem sensação fantasma e dores depois da amputação, ocasionando prejuízo em relação à evolução do tratamento, especialmente na fase de protetização (EHDE *et al.*, 2000).

No Brasil, os índices de abandono do tratamento são elevados, e em relação à média de tempo, é a maior para quase todos os níveis de amputação (CHAMLIAN; MASIERO, 1998). A grande parte dos tratamentos fisioterapêuticos no Brasil é realizada no ambulatório, e, principalmente, para aqueles pacientes que não se encontram nas fases agudas e subagudas da amputação (ABDALLA et al., 2013). Aliás, quando a fisioterapia é iniciada na fase de internação, traz

resultados favoráveis (CZERNIECKI et al., 2012).

Para obter-se resultados satisfatórios, o trabalho de uma equipe multidisciplinar é fundamental na reabilitação precoce do amputado, visando o desenvolvimento e a participação ativa do paciente. Em particular, os objetivos da fisioterapia pretendem auxiliar em uma boa cicatrização e diminuição do edema, aumentar ou manter a força muscular dos membros inferiores, contribuir para os cuidados no leito e as transferências, evitar contraturas articulares do coto, educar sobre os cuidados com o coto e praticar a deambulação inicialmente, com muletas (GAUTHIER-GAGNON; GRISÉ; POTVIN, 1999).

Depois de traçados os objetivos na fase de pós-amputação, o plano de tratamento inclui exercícios de fortalecimento muscular, pode-se incluir recursos de terapia manual para ganho de mobilidade e amplitude de movimento. Deve-se abranger exercícios para o equilíbrio e exercícios resistidos com o propósito de aumentar o fortalecimento. É preciso ainda, realizar o fortalecimento dos membros superiores para que o indivíduo adquira a capacidade de realizar transferências, proporcionando maior nível de independência, treinando ainda, o uso da cadeira de rodas. Em casos de amputações unilaterais, o membro contralateral deve ser fortalecido para prevenir possíveis alterações e deformidades (BRASIL, 2013).

Apesar da fisioterapia atuar no fortalecimento com diversos exercícios, a reabilitação vai ter como um dos principais objetivos o retorno às atividades de vida diária (NOLAN, 2012). A eficiência dessa reabilitação protética depende não só da altura da amputação, mas também da condição do coto, da anatomia, funcionalidade e condição respiratória. Por isso, a reabilitação motora é essencial para promover um tratamento eficaz, mantendo ativamente todos os sistemas do corpo, acelerando o metabolismo e trabalhando as articulações remanescentes (KURDIBAYLO, 1994).

Em síntese, a fase de pós-amputação, se trata de uma fase de adaptação em que o paciente apresenta dificuldades funcionais e limitações nas atividades de vida diárias, por isso é um processo que requer paciência e compreensão para o treino com a utilização da prótese, podendo haver desconforto e dor (PAULEY;

DEVLIN; MADAN-SHARMA, 2014).

2.3 ATUAÇÃO FISIOTERAPÊUTICA NO PROCESSO DE PROTETIZAÇÃO

O principal objetivo na reabilitação de amputados é alcançar o mais breve possível a independência e a reincorporação do indivíduo às atividades cotidianas e é nesse contexto que entra a prótese (PRETEL et al., 2018). A prótese é definida como um dispositivo para suprir a ausência parcial ou total de um membro. O processo de protetização vai influenciar principalmente na independência funcional e na melhora do aspecto autoimagem em relação à sociedade (ROBINSON et al., 2010).

Antes de se pensar em prótese é importante identificar o nível de amputação, visto que, pode se apresentar em três níveis, sendo eles: amputação em terço proximal, medial e distal (GABARRA; CREPALDI, 2009). De acordo com este nível de amputação os pacientes podem dispor de próteses convencionais ou modulares, sendo que as modulares são aquelas que apresentam uma conexão entre o pé e o encaixe que é elaborado através de uma estrutura tubular e possui como acabamento, geralmente uma espuma cosmética que é modelada de forma a imitar um membro humano. As próteses modulares dispõem de uma troca rápida de componentes, sendo apontada como superiores às convencionais em relação à funcionalidade e estética (MENDONÇA; RODRIGUES, 2011).

No nível de amputação transfemoral a prótese mais utilizada é composta por um soquete com contato quadrilateral, sendo capaz de usar um cinto pélvico, caso o coto seja muito proximal. O apoio acontece na região do ísquio causando a impressão de efetuar a marcha como se estivesse sentado sobre ela. No que se refere ao joelho, existem diversos modelos, o importante é que permita estabilidade durante a marcha, geralmente é indicado o joelho com trava positiva e movimento durante a fase de apoio e de oscilação da marcha, nesta ordem. O pé normalmente é do tipo SACH (Solid Ankle Cushion Heel) (CUSTON; BONGIORNI, 1996).

Imagem 2 - Prótese Transfemoral com soquete quadrilateral e pé SACH



Fonte: Centro Ortopédico.

A indicação para o aplicamento da prótese pode variar de amputado para amputado (GAUTHIER-GAGNON; GRISÉ; POTVIN, 1999). A prótese deve ser o mais leve possível para que a demanda muscular seja menor, pois quando ocorre mudanças na biomecânica da marcha, há um maior gasto energético com a prótese (GASPAR; INGHAM; CHAMLIAN, 2003). A prótese pode favorecer nas atividades de transferências proporcionando maior independência para aqueles indivíduos que não apresentam condições para deambular quando protetizado, em situações, por exemplo, da idade muito avançada, insegurança, receio de cair e mau condicionamento do coto (DIOGO, 2003).

Antes de dar início ao processo de protetização é necessário a avaliação cardiológica através de testes característicos, uma vez que é notório que existe a sobrecarga do sistema cardiovascular durante o uso da prótese. Um estudo mostrou que é elevado o índice de displicência da prótese após a reabilitação. Observou-se que muitos pacientes são mais independentes com o uso da cadeira de rodas, andadores ou muletas. Um dos motivos para abandono está associado ao peso e a dificuldade para colocar a prótese sem ajuda, sendo que sem a prótese eles se sentem mais seguros e menos temidos a quedas (CHAMLIAN, 2014).

A importância de o amputado aderir à prótese se dá basicamente em relação às questões estéticas e funcionais com objetivo de facilitar as atividades de vida diária do amputado (LOURENÇO et al., 2019). O uso da prótese restitui sua independência e restabelece sua funcionalidade. A prótese tem por finalidade devolver a capacidade de realizar qualquer atividade e melhorar a autoestima do indivíduo. No entanto, apesar do protetizado conseguir desempenhar a deambulação que é a habilidade mais almejada durante o processo de reabilitação, a maior parte dos indivíduos caracteriza uma insatisfação quanto ao caminhar (CHINI; BOEMER, 2007).

Quando o indivíduo adere à prótese ele vai passar pelo processo de protetização que se divide em duas fases, a fase de pré e pós-protetização. Dentro da fase de pré-protetização é imprescindível a atuação da fisioterapia para que o paciente consiga se adequar à prótese. Com isso, a fisioterapia vai atuar com fortalecimento muscular, redução do edema, dessensibilização do coto, enfaixamento do coto, alongamento, prevenção e diminuição de deformidades e aumento do equilíbrio, essenciais para a melhora da função do membro protetizado e por consequência melhor qualidade de vida, independência e funcionalidade (NUNES; MELLO; MONNERAT, 2009 apud O'SULLIVAN; SCHMITZ, 2001).

Após essa fase, tem início a fase de pós-protetização onde a fisioterapia vai atuar com orientação quanto ao uso correto da prótese, orientar sobre o treino de transferência de peso para o membro protetizado, realizar exercícios como subir e descer rampas, sentar-se e levantar-se e andar em terrenos irregulares (BRASIL, 2013).

Com o amputado já na fase de pós-protetização inicia-se o treino de marcha com a prótese, o indivíduo apresenta dificuldade e insegurança para a descarga de peso, de maneira a apresentar uma marcha claudicante com diminuição no comprimento e na velocidade da passada, além de uma menor fase de balanço do membro não protetizado. É imprescindível a indicação do treino de

marcha com a prótese para o indivíduo amputado, tendo como propósito a melhora na qualidade da marcha, uniformidade e um aperfeiçoamento da descarga de peso correspondente entre os dois membros, o que reduziria a chance de complicações no membro contralateral devido à sobrecarga (CHAMLIAN et al., 2013).

Com todo o processo de protetização, exercícios e escolha correta da prótese, o amputado vai apresentar uma relação positiva com a melhora da qualidade de vida, sobretudo no que se trata à melhora da mobilidade (ZIDAROV; SWAINE; GAUTHIER-GAGNON, 2009). Observa-se grande diferença da capacidade funcional e vivacidade quando se compara a qualidade de vida de amputados protetizados e amputados não protetizados, identificando maior capacidade funcional em indivíduos protetizados (ABDALLA et al., 2013).

Pode-se considerar que os melhores resultados para os amputados são alcançados com uma equipe multidisciplinar. O retorno à independência é o principal objetivo da equipe e é fundamental identificar questões como a dor, depressão e aceitação das mudanças vividas pelo paciente. A colocação da prótese geralmente é feita nas primeiras 3 a 6 semanas de pós-operatório e o treino de marcha com a prótese vai permitir, ganho de estabilidade do joelho e comprimento ideal do passo (MEIER III; MELTON, 2014).

3 CONSIDERAÇÕES FINAIS

A fisioterapia se mostra eficaz no tratamento pré, intra e pós-amputação com diversas técnicas para a melhora da imagem corporal e da qualidade de vida do paciente amputado.

É importante ressaltar que a atuação fisioterapêutica é mais eficiente se forem realizadas intervenções nas três fases: pré, intra e pós- amputação. A inserção do profissional fisioterapeuta deve ser incluída no processo de reabilitação precoce, pois caso não exista a presença desse profissional em uma das fases, o tratamento será comprometido. O acompanhamento do fisioterapeuta na fase pré-amputação gera maior capacidade de reintegração à

sociedade no tocante ao bem-estar físico e psicológico, além da melhora na qualidade de vida de modo geral. Fica comprovada a relevância das diferentes técnicas fisioterapêuticas em cada fase de protetização de amputados transfemorais, sendo necessária a realização de novos estudos randomizados e com elevado critério metodológico, tanto com maior amostragem, quanto dispondo de diversas intervenções de costume no contexto da reabilitação fisioterapêutica em amputados de membro inferior, uma vez que, ainda existe uma carência de recursos literários, principalmente das fases pré e intra-amputação.

REFERÊNCIAS BIBLIOGRÁFICAS

ABDALLA, A. A.; GALINDO, J.; RIBEIRO, S. C.; RIEDI, C.; RUARO, J. A.; FRÉZ, A. R. Correlação entre qualidade de vida e capacidade locomotora de indivíduos com amputação de membros inferiores, São Paulo, SP, **ConScientiae**, v. 12, nº 1, p. 106-113, 2013. Disponível em: <https://www.redalyc.org/pdf/929/92926313012.pdf>. Acesso em: 20 jul. 2022.

AGNE, J. E.; CASSOL, C. M.; BATAGLION, D.; FERREIRA, F. V. Identificação das causas de amputação de membros no hospital universitário de Santa Maria, Santa Maria, RS, **Saúde**, v. 30, nº 1-2, p. 84-89, 2004. Disponível em: <https://periodicos.ufsm.br/revistasauade/article/view/6398/3876>. Acesso em: 07 mai. 2022.

BILODEAU, S.; HÉBERT, R.; DESROSIERS, J. Lower limb prosthesis utilisation by elderly amputees, **Prothetic sand Orthetics International**, Quebec, Canadá, v. 24, nº 2, p. 126-132, 2000. Disponível em: <https://journals.sagepub.com/doi/epdf/10.1080/03093640008726535>. Acesso em: 10 set. 2022.

BLUMENTRITT, S.; SCHMALZ, T.; JARASCH, R. Die Bedeutung des statischen Prothesebaufbaus für das Steherund Gehendes

Unterschenkelamputierten, **Orthopade**, Duderstadt, Alemanha, v. 30, nº 3, p. 161-168, 2001. Disponível em: <https://link.springer.com/article/10.1007/s001320050590>. Acesso em: 13 ago. 2022.

BRASIL. Diretrizes de atenção à pessoa amputada, **Ministério da Saúde**, Brasília, DF, 2013. Disponível em: https://bvsmms.saude.gov.br/bvs/publicacoes/diretrizes_atencao_pessoa_amputada.pdf. Acesso em: 18 maio 2022.

BRITO, D. D.; ISERNHAGEN, F. C.; DEPIERI, T. Z. Tratamento fisioterapêutico ambulatorial em paciente submetido à amputação transfemoral unilateral por acidente motociclístico: estudo de caso, **Arq. Ciênc. Saúde Unipar**, Umuarama, PR, v. 9, nº 3, p. 175-180, 2005. Disponível em: <https://core.ac.uk/download/pdf/235581326.pdf> . Acesso em: 10 ago. 2022.

CARVALHO, F. S.; KUNZ, V.C.; DEPIERI, T. Z.; CERVELINI, R. Prevalência de amputação em membros inferiores de causa vascular: análise de prontuários, **Arq. Ciênc. Saúde Unipar**, Umuarama, PR, v. 9, nº 1, p. 23-30, 2005. Disponível em: <https://core.ac.uk/download/pdf/235581104.pdf> . Acesso em: 14 jul. 2022.

CARVALHO, J. A. **Amputações em membros inferiores**: em busca de plena reabilitação. São Paulo: Manole, 1999.

CHAMLIAN, T. R.; ANGRISANI, P. G.; DE RESENDE, J. M.; CELESTINO, M. L.; SAY, K. G.; BARELA, A. M. F. Avaliação de padrão postural e marcha de pacientes amputados vasculares transtibiais protetizados, **Acta Fisiátrica**, São Paulo, SP, v. 20, nº 4, p. 207-212, 2013. Disponível em: <https://www.revistas.usp.br/actafisiatrica/article/view/103812/102283> . Acesso em: 22 jul. 2022.

CHAMLIAN, T. R.; MASIERO, D. Perfil epidemiológico dos pacientes amputados tratados no Centro de Reabilitação “Lar Escola São Francisco”, **Acta Fisiátrica**, São Paulo, SP, v. 5, nº 11, p. 38-42, 1998. Disponível em: <https://www.revistas.usp.br/actafisiatrica/article/view/102176/100589>. Acesso em: 11 set. 2022.

CHAMLIAN, T. R. Uso de próteses em amputados de membros inferiores por doença arterial periférica, **Einstein**, São Paulo, SP, v. 12, nº 4, p. 440-446, 2014. Disponível em: <https://www.scielo.br/j/eins/a/YjddxmGsx87tBZ5FFrvSWw/?format=pdf&lang=pt>. Acesso em: 12 jul. 2022.

CHINI, G. C. O.; BOEMER, M. R. A amputação na percepção de quem vivência: um estudo sob a ótica fenomenológica, **Revista Latino-am Enfermagem**, São Paulo, SP, v. 15, nº 2, 2007. Disponível em: <https://www.scielo.br/j/rlae/a/v84rJbqPFJMfvq5Pv3zMQ7N/?format=pdf&lang=pt>. Acesso em: 05 ago. 2022.

CRENSHAW, J. R.; KAUFMAN, K. R.; GRABINER, M. D. Compensatory-steps training of healthy, mobile people with unilateral, transfemoral or knee disarticulation amputations: A potential intervention for trip-related falls, **Gait Posture**, Chicago, Estados Unidos, v. 38, nº 3, p. 500-506, 2013. Disponível em: <https://www.sciencedirect.com/science/article/abs/pii/S096663621300091X>. Acesso em: 25 abr. 2022.

CUSTOM, T. M.; BONGIORNI, D. R. Rehabilitation of the Older Lower Limb Amputee: A Brief Review, **American Geriatrics Society**, Carolina do Norte, Estados Unidos, v. 44, nº 11, p. 1388-1393, 1996. Disponível em: <https://sci->

hub.hkvisa.net/https://doi.org/10.1111/j.1532-5415.1996.tb01415.x. Acesso em: 20 ago. 2022.

CZERNIECKI, J. M.; TURNER, A. P.; WILLIAMS, R. M.; HAKIMI, K. N.; NORVELL, D. C. The Effect of Rehabilitation in a Comprehensive Inpatient Rehabilitation Unit on Mobility Outcome After Dysvascular Lower Extremity Amputation, **Arch Phys Med Rehabil**, Washington, Estados Unidos, v. 93, nº 8, p. 1384-1391, 2012. Disponível em: <https://www.sciencedirect.com/science/article/abs/pii/S0003999312001955>. Acesso em: 15 jul. 2022.

DIOGO, M. J. D. Avaliação funcional de idosos com amputação de membros inferiores atendidos em um hospital universitário, **Rev. Latino-am Enfermagem**, Campinas, SP, v. 11, nº 1, p. 59-65, 2003. Disponível em: <https://www.scielo.br/j/rlae/a/WL58XV4pTJBh6MfKRMnbRRt/?format=pdf&lang=pt>. Acesso em: 12 jul. 2022.

EHDE, D. M.; CZERNIECKI, J. M.; SMITH, D. G.; CAMPBELL, K. M.; EDWARDS, W. T.; JENSEN, M. P.; ROBINSON, L. R. Chronic Phantom Sensations, Phantom Pain, Residual Limb Pain, and Other Regional Pain After Lower Limb-Amputation, **Arch Phys. Med. Rehabil.**, Washington, Estados Unidos, v. 81, nº 8, p. 1039-1044, 2000. Disponível em: <https://www.sciencedirect.com/science/article/abs/pii/S0003999300677663>. Acesso em: 12 jul. 2022.

FLECK, M. P. A.; LOUZADA, S.; XAVIER, M.; CHACHAMOVICH, E.; VIEIRA, G.; SANTOS, L.; PINZON, V. Aplicação da versão em português do instrumento abreviado de avaliação da qualidade de vida "WHOQOL-bref", **Revista Saúde Pública**, Porto Alegre, RS, v. 34, nº 2, p. 178-183, 2000. Disponível em: https://www.scielosp.org/article/ssm/content/raw/?resource_ssm_path=/media/asset

s /rsp/v34n2/1954.pdf. Acesso em: 18 jul.2022.

FRIEDMANN, L.W. Reabilitação do amputado de membro inferior. *In*: KOTTKE, F. J.; LEHMANN, J. F. **Tratado de medicina física e reabilitação de krusen**. 4. ed. v. 2. São Paulo: Manole, 1994.

GABARRA, L. M.; CREPALDI, M. A. Aspectos psicológicos da cirurgia de amputação, **Aletheia**, Canoas, RS, nº 30, p. 59-72, 2009. Disponível em: <https://www.redalyc.org/pdf/1150/115013591006.pdf> . Acesso em: 28 abr. 2022.

GAILEY, R. S.; SCOVILLE, C.; GAUNAURD, I. A.; RAYA, M. A.; LINBERG, A. A.; STONEMAN, P. D.; CAMPBELL, S. M.; ROACH, K. E. Construct Validity of Comprehensive High-Level Activity Mobility Predictor (CHAMP) for male service members with traumatic lower-limb loss, **JRRD**, Flórida, Estados Unidos, v.50, nº 7, p. 919-930, 2013. Disponível em: <https://www.rehab.research.va.gov/jour/2013/507/pdf/page919.pdf>. Acesso em: 27 jul. 2022.

GAUNAURD, I.; GAILEY, R.; HAFNER, B.; GOMEZ-MARIN, O.; KIRK-SANCHEZ, N. Postural asymmetries in transfemoral amputees, **Prosthetic and Orthotics International**, Miami, Estados Unidos, v. 35, nº 2, p. 171- 180, 2011. Disponível em: <https://journals.sagepub.com/doi/full/10.1177/0309364611407676> . Acesso em: 10 ago. 2022.

GASPAR, A. P.; INGHAM, S. J. M.; CHAMLIAN, T. R. Gasto energético em paciente amputado transtibial com prótese e muletas, **Acta Fisiátrica**, São Paulo, SP, v. 10, nº 1, p. 32-34, 2003. Disponível em: <https://www.revistas.usp.br/actafisiatrica/article/view/102428/100751>. Acesso em: 13 maio 2022.

GAUTHIER-GAGNON, G.; GRISÉ, M. C.; POTVIN, D. Enabling Factors Related to Prosthetic Use by People With Transtibial and Transfemoral Amputation, **Arch Phys Med Rehabil**, Montreal, Canadá, v. 80, nº 6, p. 706-713, 1999. Disponível em: <https://www.sciencedirect.com/science/article/abs/pii/S0003999399901776>. Acesso em: 22 maio 2022.

GOLDSTEIN, B.; SANDERS, J. Skin Response to Repetitive Mechanical Stress: A New Experimental Model in Pig, **Arch Phys**, Seattle, Estados Unidos, v. 79, nº 3, p. 265-272, 1998. Disponível em: <https://www.sciencedirect.com/science/article/abs/pii/S0003999398900053>. Acesso em: 09 set. 2022.

KIRKWOOD, R. N.; GOMES, H. A.; SAMPAIO, R. F.; CULHAM, E.; COSTIGAN, P. Análise biomecânica das articulações do quadril e joelho durante a marcha em participantes idosos, **Acta Ortop. Bras.**, Belo Horizonte, MG, v. 15, nº 5, p. 267-271, 2007. Disponível em: <https://www.scielo.br/j/aob/a/Pr99hzYrs5btKD3RgZLXsfS/?format=pdf&lang=pt>. Acesso em: 27 jul. 2022.

KURDIBAYLO, S. F. Cardiorespiratory status and movement capabilities in adults with limb amputation, **Journal of Rehabilitation Research and Development**, São Petersburgo, Rússia, v. 31, nº 3, 1994. Disponível em: <https://www.rehab.research.va.gov/jour/94/31/3/pdf/kurdibaylo.pdf>. Acesso em: 18 maio 2022.

LIMA, K. B. B.; CHAMLIAN, T. R.; MASIERO, D. Dor fantasma em amputados de membro inferior como fator preditivo de aquisição de marcha com prótese, **Acta Fisiatr**, São Paulo, SP, v. 13, nº 3, p. 157-162, 2006. Disponível em: <https://www.revistas.usp.br/actafisiatr/article/view/102743/101002>. Acesso em:

12 jul. 2022.

LOURENÇO, T. C.; QUAGGIO, C. M. P.; RODRIGUES, G. R.; HONORATO NETO, J.; SIMIONATO, L. H.; XIMENES, M. A. Qualidade de vida de protetizados de membro inferior, **Salusvita**, Bauru, SP, v. 38, nº 4, p. 881-897, 2019. Disponível em:

https://secure.unisagrado.edu.br/static/biblioteca/salusvita/salusvita_v38_n4_2019/salusvita_v38_n4_2019_art_03.pdf. Acesso em: 14 jul. 2022.

MATHEUS, M. C. C.; PINHO, F. S. Buscando mobilizar-se para a vida apesar da dor da amputação, **Acta Paul Enfermagem**, São Paulo, SP, v. 19, nº 1, p. 49-55, 2006. Disponível em:

<https://www.scielo.br/j/ape/a/RgmKfjcTZRKStvKQzHRnJgS/?format=pdf&lang=pt> . Acesso em: 10 mai. 2022.

MCNEALY, L. L.; GARD, S. A. Effect of prosthetic ankle units on the gait of persons with bilateral trans-femoral amputations, **Prosthetic and Orthotics International**, Chicago, Estados Unidos, v. 32, nº 1, p. 111-126, 2008. Disponível em: <https://journals.sagepub.com/doi/full/10.1080/02699200701847244>. Acesso em: 28 ago. 2022.

MEIER III, R. H.; MELTON, D. Ideal Functional Outcomes for Amputation Levels, **Phys Med Rehabil Clin N Am**, Texas, Estados Unidos, v. 25, nº 1, p. 199–212, 2014. Disponível em: <https://sci-hub.hkvisa.net/10.1016/j.pmr.2013.09.011>. Acesso em: 27 mai. 2022.

MENDONÇA, R. S. C.; RODRIGUES, G. B. O. As principais alterações dermatológicas em pacientes obesos, **ABCD Arq Bras Cir Dig**, Fortaleza, CE, v. 24, nº 1, p. 68-73, 2011. Disponível em: <https://www.scielo.br/j/abcd/a/xJ46tyQmLjzndNmsRQcSBJL/?format=pdf&lang=pt> .

Acesso em: 14 set. 2022.

NADOLLEK, H.; BAUER, S.; ISLES, R. Outcomes after trans-tibial amputation: the relationship between quiet stance ability, strength of hip abductor muscles and gait, **Physiotherapy Research International**, Brisbane, Austrália, v. 7, nº 4, p. 203-214, 2002. Disponível em: <https://sci-hub.hkvisa.net/10.1002/pri.260> . Acesso em: 25 mai. 2022.

NIKOLAJSEN, L.; JENSEN, T. S. Phantom limb pain, **British Journal of Anaesthesia**, Aarhus, Dinamarca, v. 87, nº 1, p. 107-116, 2001. Disponível em: <https://sci-hub.hkvisa.net/10.1016/B978-0-12-802653-3.00051-8> . Acesso em: 10 jun. 2022.

NOLAN, L. A training program to improve hip strength in persons with lower limb amputation, **J Rehabil Med**, Jönköping, Suécia, v. 44, nº 3, p. 242-248, 2012. Disponível em: <https://sci-hub.hkvisa.net/10.2340/16501977-0921> . Acesso em: 07 jun. 2022.

NUNES JUNIOR, P. C.; DE MELLO, M. A.; MONNERAT, E. Tratamento fisioterapêutico na fase pré-protetização em pacientes com amputação transtibial unilateral, **Fisioterapia Brasil**, Rio de Janeiro, RJ, v. 10, nº 4, 294-299, 2009. Disponível em: <https://www.portalatlanticaeditora.com.br/index.php/fisioterapiabrasil/article/view/1662/pdf>. Acesso em: 02 mai 2022.

O'SULLIVAN, S. B.; SCHMITZ, T. J. **Fisioterapia: avaliação e tratamento**. São Paulo: Manole, 2001.

OZAKI, L. A. T.; CAMARGO FILHO, J. C.; TARUMOTO, M. H.; CAMARGO, R. C. T. Caracterização de pacientes amputados em centro de reabilitação, **Revista**

Terapia Manual, Presidente Prudente, SP, v. 8, nº 40, p. 561-567, 2010. Disponível em: http://host-client-assets.s3.amazonaws.com/files/mtprehab/tm_2010_40.pdf#page=93 . Acesso em: 21 ago. 2022.

PAIVA, L. L.; GOELLNER, S. V. Reinventando a vida: um estudo qualitativo sobre os significados culturais atribuídos à reconstrução corporal de amputados mediante a protetização, **Interface - Comunicação, Saúde, Educação**, Porto Alegre, RS, v. 12, nº 26, p. 485-497, 2008. Disponível em: <https://www.scielo.org/pdf/icse/v12n26/a03.pdf> . Acesso em: 07 jun. 2022.

PASTRE, C. M.; SALIONI, J. F.; OLIVEIRA, B. A. F.; MICHELETTO, M.; NETTO JUNIOR, J. Fisioterapia e amputação transtibial, **ArqCiênc. Saúde**, Presidente Prudente, SP, v. 12, nº 2, p. 120-124, 2005. Disponível em: <http://www.abotec.org.br/ilustracoes/Fisioterapiaeamputacaotranstibial.pdf>. Acesso em: 12 jul. 2022.

PAULEY, T.; DEVLIN, M.; MADAN-SHARMA, P. A single-blind, cross-over trial of hip abductor strength training improve time up & go performance in patients with unilateral, transfemoral amputation, **Journal Rehabil. Med.**, Toronto, Canadá, v. 46, nº 3, p. 264- 270, 2014. Disponível em: <https://scihub.hkvisa.net/10.2340/16501977-1270>. Acesso em: 22 mai. 2022.

PINTO, M. A. G. S.; ASTUR FILHO, N.; GUEDES, J. P. B.; YAMAHOKA, M. S. O. Ponte óssea na amputação transtibial, **Revista Bras. Ortop.**, São Paulo, SP, v. 33, nº 7, p. 525-531, 1998. Disponível em: https://cdn.publisher.gn1.link/rbo.org.br/pdf/33-7/1998_jul_12.pdf . Acesso em: 15 set. 2022.

PRETEL, I. H.; GONZÁLEZ, C. C.; LLORENTE, L.M.; LORENZO, L. V. Soluciones protésicas para una amputación parcial de la mano: a propósito de un caso, **Rehabilitación Madrid**, Madrid, Espanha, v. 502, nº 2, p. 1-5, 2018. Disponível em: <https://www.sciencedirect.com/science/article/abs/pii/S0048712018300227>.

Acesso em: 20 set. 2022.

PROBSTNER, D.; THULER, L. C. S. Incidência e prevalência de dor fantasma em pacientes submetidos à amputação de membros: revisão de literatura, **Revista Brasileira de Cancerologia**, Rio de Janeiro, RJ, v. 52, nº 4, p. 395-400, 2006. Disponível em: <https://rbc.inca.gov.br/index.php/revista/article/view/1855/1129>.

Acesso em: 14 jul. 2022.

ROBINSON, V.; SANSAM, K.; HIRST, L.; NEUMANN, V. Major lower limb amputation- what, why and how to achieve the best results, **Orthopaedics and Trauma**, Leeds, Inglaterra, v. 24, nº 4, p. 276-285, 2010. Disponível em: <https://sci-hub.hkvisa.net/10.1016/j.mporth.2010.03.017>. Acesso em: 02 out. 2022.

SAGAWA, Y. J.; TURCOT, K.; ARMAND, S.; THEVENON, A.; VUILLERME, N.; WATELAIN, E. Biomechanics And Physiological Parameters During Gait in lower-limb amputees: A systematic review, **Gait&Posture**, Valenciennes, França, v. 33, nº 4, p. 511-526, 2011. Disponível em: <https://www.sciencedirect.com/science/article/abs/pii/S0966636211000373>.

Acesso em: 16 set. 2022.

SANTOS, L. F.; FRITZEN, P. G.; GONÇALVES, B. R.; DE MELO, S. A.; DA SILVA, V. F. Perfil das amputações de membros inferiores de pacientes cadastrados na associação de deficientes físicos de Apucarana, **Revista Saúde e Pesquisa**, Apucarana, PR, v. 3, nº 1, p. 59-64, 2010. Disponível em: <https://periodicos.unicesumar.edu.br/index.php/saudpesq/article/view/1327/1043>.

Acesso em: 20 jul.2022.

SCHOPPEN, T.; BOONSTRA, A.; GROOTHOFF, J. W.; DE VRIES, J.; GOEKEN, L. N.; EISMA, W. H. Physical, Mental, and Social Predictors of Functional Outcome in Unilateral Lower-Limb Amputees, **Arch. Phys. Med. Rehabil.**, Groningen, Holanda, v. 84, nº 6, p. 803-811, 2003. Disponível em: <https://www.sciencedirect.com/science/article/abs/pii/S0003999302049523>.

Acesso em: 30 ago. 2022.

SILVA, G. M. J.; TOS, D. D.; FABIANO, L. C. Alterações cinesiofuncionais em pacientes com amputação de membro inferior: revisão de literatura, **Arquivos do Mudi**, Maringá, PR, v. 25, nº 1, p. 91-99, 2021. Disponível em: <https://periodicos.uem.br/ojs/index.php/ArqMudi/article/view/58667/751375151931>.

Acesso em: 19 jul. 2022.

SPICHLER, D.; MIRANDA, F.; SPICHLER, E. S.; FRANCO, L. J. Amputações maiores de membros inferiores por doença arterial periférica e diabetes melito no município do Rio de Janeiro, **J. Vasc. Br.**, Rio de Janeiro, RJ, v. 3, nº 2, p. 111-122, 2004. Disponível em: <https://www.jvascbras.org/article/5e1f58020e88251b24d8495a/pdf/jvb-3-2-111.pdf>.

Acesso em: 01 out. 2022.

TICIANELI, J. G.; BARAÚNA, M. A. Teoria da neuromatrix: uma nova abordagem para entendimento da dor fantasma, **Revista Fisioterapia Universidade São Paulo**, Cuiabá, Mato Grosso, v. 9, nº 1, p. 17-22, 2002. Disponível em: <https://www.revistas.usp.br/fpusp/article/view/78379/82424> . Acesso em: 19 mai. 2022.

VAN EIJK, M. S.; LINDE, H. V. D.; BUIJCK, B.; GEURTS, A.; ZUIDEMA, S.; KOOPMANS, R. Predicting prosthetic use in elderly patients after major lower limb

amputation, **Prosthetic sand Orthotics International**, Nimegue, Holanda, v. 36, nº 1, p. 45-52, 2012. Disponível em: <https://journals.sagepub.com/doi/full/10.1177/0309364611430885> . Acesso em: 28 set. 2022.

VAN VELZEN, J. M.; VAN BENNEKOM, C. A. M.; POLOMSKI, W.; SLOOTMAN, J. R.; VAN DER WOUDE, L. H. V.; HOUDIJK, H. Physical capacity and walkingability after lower limb amputation: a systematic review, **Clinical Rehabilitation**, Amsterdã, Holanda, v. 20, nº 11, p. 999- 1016, 2006. Disponível em: <https://sci-hub.hkvisa.net/10.1177/0269215506070700>. Acesso em:12 set. 2022.

ZIDAROV, D.; SWAINE, B.; GAUTHIER-GAGNON, C. Quality of Life of Persons With Lower-Limb Amputation During Rehabilitation andat 3 – Month Follow-UP, **Arch. Phys. Med. Rehabil.**, Montreal, Canadá, v. 90, nº 4, p. 634-645, 2009. Disponível em: <https://sci-hub.hkvisa.net/10.1016/j.apmr.2008.11.003> . Acesso em: 13 set. 2022.